24. Çapa Gastroenterohepatoloji Günleri

17 - 19 Nisan 2025

Renaissance Polat İstanbul Hotel

Bildiri Kitabı

DAVET

Sevgili Meslektaşlarım;

Yıllar çok hızlı geçiyor, Çapa Gastroenterohepatoloji Günlerinin 24. sünü gerçekleştirmek üzere 17-19 Nisan 2025 tarihlerinde sizlerle birlikte olacağız. Gerçekten köklü, gelenekselleşmiş ve lider bir toplantıyız...Gastroenteroloji bildiğiniz gibi hasta hinterlandı en geniş bilim alanlarından biridir, polikliniklere başvuran hastaların yaklaşık %40'ı gastrointestinal ve hepatobiliyer sorunlara sahiptir. Aynı zamanda çok da dinamiktir, tanı ve tedaviyle ilgili tıbbi gelişmeler çok yoğundur. Biz bilim dalı olarak bu toplantılarda 1 yıl içinde yaşanan ilerlemeleri sizlerle paylaşarak bilgilerinizi güncelleriz. En önemlisi bu ilerlemeleri mensubu olduğumuz İstanbul Tıp Fakültesi ekolünün yorumlarını ve tecrübelerini de katarak aktarırız. Dolayısıyla katılımcılar bilgilerin en değerlisi olan tecrübe aktarımına kavuşurlar.

Bu yıl da ileri endoskopik tekniklerin yer alacağı canlı endoskopi sunumlarıyla başlayacak olan oturumlarda cerrahi, radyoloji ve patolojiden tecrübeli hocaların da zenginleştireceği konuşmalar gerçekleştirilecek. İnflamatuvar barsak hastalıkları, viral hepatitler ve otoimmün karaciğer hastalıkları gibi sıcak konular vaka takdimleri ile de adeta süslenerek tartışılacak. Başta gastroenteroloji ve iç hastalıkları uzmanları olmak üzere aile hekimliği, genel cerrahi ve infeksiyon hastalıkları bu toplantılarda kendileri için çok şey bulacak disiplinlerdir.

Bilim Dalı olarak Çapa Gastroenterohepatoloji Günlerinde sizlerle birlikte olmaktan büyük keyif alıyoruz. Sizleri keyifli ve gerçek bir güncelleme toplantısı olan bu kongrenin yüzlerce müdavimleri arasına katılmaya çağırıyoruz.

Saygılarımızla...

Prof. Dr. Sabahattin Kaymakoğlu
İstanbul Tıp Fakültesi, Gastroenterohepatoloji BD.

KURULLAR

Toplantı Başkanı
Prof. Dr. Sabahattin Kaymakoğlu

Toplantı Düzenleme Kurulu
Doç. Dr. Bilger Çavuş
Prof. Dr. Aslı Çifcibaşı Örmeci
Prof. Dr. Filiz Akyüz
Prof. Dr. Kadir Demir
Prof. Dr. Fatih Beşışık

BİLİMSEL PROGRAM

17 Nisan 2025, Perşembe		
08:30 – 12:00	**Canlı Endoskopi Vakalarıyla Yayın**	
	Oturum Başkanları: Sabahattin Kaymakoğlu, Fatih Beşışık, Kadir Demir	
	Endoskopistler: Manuel Pérez-Miranda (İspanya), Filiz Akyüz, Aslı Çifcibaşı Örmeci, Bilger Çavuş	
	Masa 1 – EUS	
	Masa 2 – Kolanjioskopi	
	Masa 3 – ESD	
12:00 – 12:45	**Öğle Yemeği**	
12:45 – 13:00	**AÇILIŞ**	
13:00 – 14:30	**I. OTURUM**	
	Oturum Başkanları: Rauf Sezer, Zeynel Mungan, Sadakat Özdil	
13:00 – 13:20	Yutma güçlüğü; tanısal yaklaşım ve tedavi	Filiz Akyüz
13:20 – 13:40	GÖRH; tanı ve tedavide yenilikler	Fatih Beşışık
13:40 – 14:00	Reflü dışı özofajitler; eosinofilik, viral, ilaç ve radyasyon	Celal Ulaşoğlu
14:00 – 14:20	Gastrik premalign lezyonlar; endoskopik takipten tedaviye	Şule Poturoğlu
14:20 – 14:30	Tartışma	
14:30- 16:00	**II. OTURUM**	
	Oturum Başkanları: Atilla Ökten, Nurdan Tözün, Yılmaz Çakaloğlu	
14:30 – 14:50	Kronik B hepatiti	Aslı Çifcibaşı Örmeci
14:50 – 15:10	Kronik C ve D hepatiti	Sabahattin Kaymakoğlu
15:10 – 15:30	Otoimmun hepatit	Fatih Beşışık
15:30 – 15:40	Vaka 1: Kronik B hepatiti	Pelin Telli
15:40 – 15:50	Vaka 2: Otoimmun hepatit	Asım Kurbanov
15:50 – 16:00	Tartışma	
16:00 – 16:30	**Kahve Arası**	
16:30 – 17:15	CELLTRION **Uydu Sempozyumu – 1** **İnflamatuar Barsak Hastalıklarında Remsima ile Hızlı ve Yüksek Remisyon** Konuşmacılar: Sabahattin Kaymakoğlu, Aslı Çifcibaşı Örmeci	
17:15 – 18:45	**III.OTURUM**	
	Oturum Başkanları: Güngör Boztaş, Kürşad Türkdoğan	

17:15 – 17:35	PBK ve PSK	Zülal İstemihan
17:35 – 17:55	Metabolik disfonksiyonla ilişkili steatotik karaciğer hastalığı	Kadir Demir
17:55 – 18:15	Alkolle ilişkili karaciğer hastalığı	Aslı Çifcibaşı Örmeci
18:15 – 18:25	Vaka 3: PBK	Aynure Rüstemzade
18:25 – 18:35	Vaka 4: Alkolle ilişkili hepatit	Sezen Genç Uluçeçen
18:35 – 18:45	Tartışma	
18 Nisan 2025, Cuma		
07:30 – 08:30	**1. Salon: Fibroscan Kursu** **Kurs Moderatörleri:** Aslı Çifcibaşı Örmeci, Bilger Çavuş	Kurs Eğitmenleri: Sezen Genç Uluçeçen, Aynure Rüstemzade, Gizem Dağcı, Akif Yağlı
07:30 – 08:30	**2. Salon:** Kapsül Endoskopi Kursu **Kurs Moderatörü:** Filiz Akyüz	Kurs Eğitmenleri: Aslı Çifçibaşı Örmeci, Bilger Çavuş
07:30 – 08:30	**3. Salon:** İntestinal USG Uygulamaları **Kurs Moderatörü:** Filiz Akyüz	Kurs Eğitmenleri: Aslı Çifçibaşı Örmeci, Bilger Çavuş
Kurslara katılım 20 kişi ile sınırlıdır.		
08:30 – 09:30	**IV.OTURUM** Oturum Başkanları: Duygu İbrişim, Alp Atasoy	
08:30 – 08:50	Fonksiyonel barsak hastalığı	Levent Erdem
08:50 – 09:10	Dispepsiye yaklaşım	Kadir Demir
09:10 – 09:30	Çölyak ve Çölyak dışı gluten duyarlılığı	Dinç Dinçer
09:30 – 10:15	ABDiIBRAHIM **Uydu Sempozyumu – 2** **Hepatit B'de Yeni Ufuklar: Reaktivasyondan Monitörizasyona** Konuşmacılar: Sabahattin Kaymakoğlu, Bilger Çavuş **HBV Reaktivasyonu: Riskler, Yeni SUT Değişiklikleri ve Genişleyen Endikasyonlar HBV Tedavisinde Monitörizasyon: Doğru Takip, Etkili Yönetim**	
10:15 – 10:45	**Kahve Arası**	
10:45 – 12:25	**V. OTURUM** Oturum Başkanları: Türker Bulut, Aslı Çifcibaşı Örmeci	
10:45 – 11:05	İBH'da radyolojik görüntüleme; hem tanı hem prognoz	Arzu Poyanlı
11:05 – 11:25	İBH'da İleri Tedaviler; Oyuncuları tanıyalım	Filiz Akyüz
11:25 – 11:45	Refrakter Crohn	Fatih Beşışık
11:45 – 12:05	Refrakter Ülseratif kolit	Sabahattin Kaymakoğlu
12:05 – 12:15	Vaka 5: Upadasinitib-Zona	Akif Yağlı
12:15 – 12:25	Tartışma	
12:25-12:45	**SÖZLÜ BİLDİRİLER** Oturum Başkanları: Aslı Örmeci, Bilger Çavuş	

12:25- 12:35	Covid 19 enfeksyonunda hepatit b reaktivasyonunun değerlendirilmesi	Oğuz Atar
12:35- 12:45	Çocuklarda hipersplenizm ve varis kanamasında parsiyel splenik arter embolizasyonun etkinliği	Günsel Kutluk
12:45- 13:25	**Öğle Yemeği**	
13:25 – 14:35	**VI. OTURUM**	
	Oturum Başkanları: Ahmet Faruk Ağan, Bilger Çavuş	
13:25 – 13:45	Karaciğer sirozu tanısı; Klinisyenin işi kolaylaşıyor	Sabahattin Kaymakoğlu
13:45 – 14:05	Portal hipertansiyon; nonsirotik porto-sinüzoidal vasküler hastalıktan sirotiğe tanısal incelikler ve anti-portal hipertansif tedaviler	Bilger Çavuş
14:05 – 14:25	Hepatik venöz çıkış obstrüksiyonları	Volkan Şenkal
14:25 – 14:35	Tartışma	
14:35 – 15:55	**VII. OTURUM**	
	Oturum Başkanları: İlyas Tuncer, Aysun Yakut	
14:35 – 14:55	Wilson hastalığı	Kadir Demir
14:55 – 15:15	Portal ven trombozu; Sirotik-nonsirotik zeminde tanısal değerlendirmeden tedaviye	Özlem Mutluay Soyer
15:15 – 15:35	Fibropolikistik karaciğer hastalıkları	Ahmet Uyanıkoğlu
15:35 – 15:45	Vaka 6: Obscure gastrointestinal kanama	Besim Fazıl Ağargün
15:45 – 15:55	Tartışma	
15:55 – 16:40	**Uydu Sempozyumu – 3** abbvie **İnflamatuvar Bağırsak Hastalığı Tedavisinde RINVOQ** Moderatör : Filiz Akyüz Konuşmacılar : Şule Poturoğlu & Dinç Dinçer	
16:40 – 17:10	**Kahve Arası**	
17:10 – 18:50	**VIII. OTURUM**	
	Oturum Başkanları: Fatih Beşışık, Filiz Akyüz	
17:10 – 17:30	İBH'da patologdan beklentiler; tanı, histolojik remisyon-aktivasyon, CMV koliti, displasi	Melek Büyük
17:30 – 17:50	İBH'da prognostik değerlendirmeler	Bilger Çavuş
17:50 – 18:10	İBH'da cerrahi; en önemli karar zamanlamadır	Metin Keskin
18:10 – 18:20	Vaka 7: Fibrostenotik Crohn	Gizem Dağcı
18:20 – 18:30	Vaka 8: Refrakter ülseratif kolit	Aynure Rüstemzade
18:30 – 18:40	Vaka 9: Biyolojik refrakter Crohn	Pelin Telli
18:40 – 18:50	Tartışma	
19 Nisan 2025, Cumartesi		

07:30 – 08:30	**1. Salon:** Fibroscan Kursu **Kurs Moderatörleri:** Aslı Çifcibaşı Örmeci, Bilger Çavuş	Kurs Eğitmenleri: Sezen Genç Uluçeçen, Aynure Rüstemzade, Gizem Dağcı, Akif Yağlı
07:30 – 08:30	**2. Salon:** Kapsül Endoskopi Kursu **Kurs Moderatörü:** Filiz Akyüz	Kurs Eğitmenleri: Aslı Çifçibaşı Örmeci, Bilger Çavuş
07:30 – 08:30	**3. Salon:** İntestinal USG Uygulamaları **Kurs Moderatörü:** Filiz Akyüz	Kurs Eğitmenleri: Aynure Rüstemzade, Sezen Genç Uluçeçen
Kurslara katılım 20 kişi ile sınırlıdır.		
08:30 – 10:30	**IX.OTURUM** Oturum Başkanları: Kadir Demir, Sami Evirgen	
08:30 – 08:50	Akut pankreatit; rekürrenden nekrotizana takip stratejileri	Kaan Gök
08:50 – 09:10	Kronik pankreatit ve pankreatik eksokrin yetersizlik, gözden kaçırma!	Emel Ahıshalı
09:10 – 09:30	Pankreasın kistik hastalıkları; çok sık ve karışık gibi	Filiz Akyüz
09:30 – 09:50	Hastayı kolonoskopiye davet edelim; zor polipektomiler, biyopsi almanın kuralları ve tekrarlar	Bilger Çavuş
09:50 – 10:10	Bu hastaya EUS gerekir!	Aslı Çifcibaşı Örmeci
10:10 – 10:20	Vaka 10: EUS kist aspirasyonu ile tanı ve cerrahiye giden bir vaka	Sezen Genç Uluçeçen
10:20 – 10:30	Tartışma	
10:30 – 11:00	**Kahve Arası**	
11:00 – 13:20	**X.OTURUM** Oturum Başkanları: Sabahattin Kaymakoğlu, Yaman Tekant	
11:00 – 11:20	HCC tanısından lökoregional tedaviye; Radyoloji ile iyi işbirliği yap	Arzu Poyanlı
11:20 – 11:40	HCC; ne zaman cerrahi rezeksiyon, ne zaman transplantasyon	Feza Ekiz
11:40 – 12:00	Selim ve malign biliyer striktürler; tanı ve tedavi prensipleri	Kürşad Serin
12:00 – 12:20	Karaciğer sirozunda asit kontrolü ve akut böbrek hasarı	Binnur Pınarbaşı Şimşek
12:20 – 12:40	Hepatik ensefalopati; akut karaciğer yetersizliği ve kronik karaciğer yetersizliğindeki yaklaşım	Bilger Çavuş
12:40 – 12:50	Vaka 11: HCC'li vaka	Akif Yağlı
12:50 – 13:00	Vaka 12: SBP-HE ve HRS'lu bir vaka	Asım Kurbanov
13:00 – 13:10	Vaka 13: HBV ilaç bırakmaya bağlı kronik zeminde akut karaciğer yetersizliği	Gizem Dağcı
13:10 – 13:20	Akılcı İlaç Kullanımı; PPI'larla ilgili interaktif tartışma	Sezen Genç Uluçeçen
13:20 – 13:30	**KAPANIŞ**	

KONUŞMA ÖZETLERİ

KARACİĞERİN FİBROKİSTİK HASTALIKLARI

Prof. Dr. Ahmet UYANIKOĞLU
HARRAN TIP FAKÜLTESİ, GASTROENTEROLOJİ

GİRİŞ

Herediter fibrokistik karaciğer hastalıkları (Duktal plate malformasyonları): Embriyonel dönemde fertilizasyonun 7-8.haftasında, karaciğer sadece hepatoblastlardan oluşur. Embriyonel dönemin 7. haftasında portal ven hepatik hilumdan karaciğere girer ve dallanmaya başlar. Portal vene mezenkim eşlik etmektedir. Duktal plate intrahepatik safra duktuslarını oluşturmak üzere yeniden yapılanır. Yeniden yapılanma sırasında ortaya çıkan sorunlar duktal plate malformasyonuna neden olurlar. İntrahepatik safra duktusları fetal dönemde kalırlar. Fibrokistler tabloda özetlenmiştir.

KONJENİTAL HEPATİK FİBROZ

Küçük interlobuler safra duktuslarının duktal plate malformasyonunu temsil eder. İzole olabilir yada herediter olabilir. Klinik; portal hipertansiyon (İlk 2 dekadda), kolanjit ve safra taşları görülür.

VON MEYENBERG KOMPLEKS (BİLİYER MİKROHAMARTOM)

Mezenkimal hamartomlardır. Fibroz stroma içerisinde dilate irreguler küçük safra duktusları, kapsüler yüzeyde 1-5 mmlik beyaz nodüller, safra pigmenti içeren dilate duktuslar içeren benign lezyonlar görülür. Genellikle izoledirler. Multipl fokal lezyonlar. Konjenital hepatik fibrozda da bulunurlar. Aseptomatiktirler. Genelde çocukluk evresinde tanı konulur.

POLİKİSTİK KARACİĞER HASTALIĞI

Otozomal dominant, KPD1 ve KPD2 gene lokusunde mutasyon vardır. Kistler pubertede saptanır.

CAROLİ HASTALIĞI (İNTRAHEPATİK)

Tüm karaciğeri tutabilir. Segmental olabilir. Büyük safra duktuslarının sakkuler yada fuziform dilatasyonu (sağ ve sol hepatik duktus) olur. Kronik inflamasyon, akut inflamasyon, fibrozis, safra duktuslarının lümeninde safra yada pürülan materyal görülür.

KOLEDOK KİSTLERİ (EKSTRAHEPATİK)

Tüm karaciğeri tutabilir. Segmental olabilir. Büyük safra duktuslarının sakkuler yada fuziform dilatasyonu (sağ ve sol hepatik duktus) saptanır. Kronik inflamasyon, akut inflamasyon, fibrozis, safra duktuslarının lümeninde safra ya da pürülan materyal saptanır.

KAYNAKLAR

1.Mirza H, Besse W, Somlo S, Weinreb J, Kenney B, Jain D. An update on ductal plate malformations and fibropolycystic diseases of the liver. Hum Pathol. 2023 Feb;132:102-113. doi: 10.1016/j.humpath.2022.06.022.

2.Liu Y, Zhu P, Tian J. Case report: Rare genetic liver disease - a case of congenital hepatic fibrosis in adults with autosomal dominant polycystic kidney disease. Front Med (Lausanne). 2024 Feb 7;11:1344151. doi: 10.3389/fmed.2024.1344151.

3.Sağ E, Güven B, Sağ S, Yalçın HS, Bahat Özdoğan E, Eyüpoğlu İ, Çebi AH, Arslan Y, Çakır M. Karaciğer fibrokistik hastalıklarının değerlendirilmesi; tek merkez deneyimi. Türkiye Çocuk Hast Derg. Eylül 2020;14(5):391-395. doi:10.12956/tchd.662772.
4.Peker A, Peker E, Erden A. Hepatik safra kanal hamartomları (Von Meyenburg kompleksi): MRG, MRKP VE BT bulgularının değerlendirilmesi. Akademik gastroenteroloji dergisi 2016; 15(2): 72-75.

TABLO

KARACİĞERİN FİBROKİSTİK HASTALIKLARI	
DUKTUS BOYUTU	**GÖRÜLEN HASTALIK**
• Küçük	• Konjenital hepatik fibrozis • Biliyer hamartomlar
• Orta	• Otozomal dominant polikistik karaciğer hastalığı
• Büyük	• Caroli hastalığı (intrahepatik) • Koledok kisti (ekstrahepatik)

Fonksiyonel Bağırsak Hastalıkları

Prof. Dr. Levent Erdem
Demiroğlu Bilim Üniversitesi Florence Nightingale Hastanesi Gastroenteroloji B.D

Fonksiyonel Bağırsak hastalıkları (FBH), tanımlanabilir yapısal veya biyokimyasal anormallikler olmaksızın kalıcı ve tekrarlayan semptomları ile karakterize bir grup kronik gastrointestinal (GI) durumlardır. Fonksiyonel Bağırsak Bozuklukları, insanların %25'inden fazlasını etkileyen ve gastroenteroloji bölümüne sevklerinin önemli bir bölümünü oluşturan hastalıklardır. Bağırsak-Beyin Etkileşimi Bozuklukları (DGBI) altında sınıflandırılan bu bozuklukların teşhisi, en son sınıflandırma sistemi olan Roma IV kriterleri ile semptom temelli kriterler kullanılarak yapılmaktadır. Roma IV kriterleri FBH teşhisi için standart bir çerçeve sağlar.

Roma IV Fonksiyonel Bağırsak Hastalıklarının Tipleri ve Tanımları:

1.İrritabl Bağırsak Sendromu (IBS): IBS, dışkı sıklığı veya şeklindeki değişikliklerle ilişkili tekrarlayan karın ağrısı ile ortaya çıkan en tanınmış FBH'dır. Alt tipleri arasında kabızlığın baskın olduğu IBS (IBS-C), ishalin baskın olduğu IBS (IBS-D), karışık bağırsak alışkanlıkları (IBS-M) ve sınıflandırılmamış (IBS-U) yer alır. IBS hastaları hem başlangıçta hem de takipte en yüksek anksiyete, depresyon ve somatoform semptom bildirim düzeylerine sahiptir. GIS'e özgü anksiyetesi daha yüksek olanların zaman içinde aynı bozukluk kategorisinde kalma olasılığı daha yüksektir.

2.Fonksiyonel Kabızlık (FK): IBS olmaksızın zor, seyrek veya tam olmayan dışkılama ile karakterizedir. Belirtiler arasında ıkınma, pütürlü veya sert dışkı ve anorektal tıkanıklık hissi yer alır. Semptomlar en az üç aydır mevcut olmalı ve başlangıcı tanıdan en az altı ay önce olmalıdır.

3.Fonksiyonel İshal (FDr): IBS'nin karakteristik özelliği olan karın ağrısı olmaksızın zamanın %25'inden fazlasında meydana gelen gevşek veya sulu dışkılamayı içerir. Karın ağrısı olmaksızın günlük, tekrarlayan, sulu dışkılama ile tanımlanır. Semptomlar en az üç ay boyunca devam etmeli ve başlangıcı tanıdan en az altı ay önce olmalıdır.

4.Fonksiyonel Abdominal Şişkinlik/Distansiyon (FABD): Bağırsak hareketlerinde belirgin bir anormallik olmaksızın karında basınç artışı veya gözle görülür şişkinlik hissi ile kendini gösterir.

5.Tanımlanmamış Fonksiyonel Bağırsak Bozukluğu (UFBD): Bu kategori, belirtilen diğer FBH'lar için kriterleri tam olarak karşılamayan bağırsak semptomları olan hastaları içerir.

FBH'lar ile İlişkili Semptomlar:

- **IBS:** Karın ağrısı veya rahatsızlığı, şişkinlik ve bağırsak alışkanlıklarının değişmesi (kabızlık, ishal veya her ikisi).
- **FK:** Dışkılama sırasında zorlanma, sert veya pütürlü dışkı, tam boşaltım hissi ve haftada üçten az bağırsak hareketi.
- **FDr:** Belirgin karın ağrısı olmaksızın sık sık gevşek veya sulu dışkılama.
- **FABD:** Bağırsak hareketi sıklığında veya şeklinde büyük değişiklikler olmaksızın şişkinlik, gözle görülür abdominal distansiyon ve rahatsızlık hissi.

Tanısal Testler:

FBH'larin teşhisi öncelikle Roma IV kriterleri kullanılarak yapılan klinik değerlendirmeye dayanır. Kapsamlı bir hasta öyküsü ve fizik

muayene esastır. Organik hastalıkları dışlamak için tanısal testler yapılabilir ve şunları içerebilir:

- **Laboratuvar Testleri:** Tam kan sayımı, enflamatuar belirteçler (örn. C-reaktif protein), tiroid fonksiyon testleri ve çölyak hastalığı için serolojik testler.
- **Endoskopik Prosedürler:** Özellikle istenmeyen kilo kaybı, gastrointestinal kanama veya ailede kolorektal kanser öyküsü gibi alarm özellikleri olan hastalarda kolonoskopi.
- **Görüntüleme Çalışmaları:** Yapısal anormallikleri ekarte etmek için abdominal ultrason veya bilgisayarlı tomografi (BT) taramaları.

Bu incelemeler, enflamatuar bağırsak hastalığı veya kolorektal maligniteler gibi FBH semptomlarını taklit edebilecek diğer durumları dışlamayı amaçlamaktadır.

Tedavi Seçenekleri:

FBH'ların yönetimi, semptomların giderilmesine ve yaşam kalitesinin iyileştirilmesine odaklanarak bireyselleştirilir. Genellikle biyopsikososyal bir yaklaşım kullanılır:

Diyet Değişiklikleri: Semptomları şiddetlendirebilen fermente edilebilir karbonhidratları azaltmak için düşük FODMAP diyetinin uygulanması. Kabızlık için lif alımının artırılması veya kafein ve alkol tüketiminin azaltılması.

Klinik uygulamada, son on yılda IBS için üç diyetin kullanımına olan ilgi artmıştır:
Geleneksel diyet tavsiyesi,
Düşük FODMAP diyeti veya
Glutensiz diyet.

Geleneksel diyet tavsiyesi: Birinci basamak olarak kabul edilir ve NICE ve İngiliz Diyetisyenler Birliği (BDA) tarafından üretilen rehberliğe dayanır. Düzenli öğünler gibi sağlıklı beslenme, yeterli beslenmeyi sürdürmek, alkol ve kafein alımını sınırlamak, lif alımını ayarlamak ve yağlı ve baharatlı yiyeceklerin tüketimini azaltmak yer alır. Lif açısından, 946 hastayı kapsayan 15 RCT(randomize kontrollü çalışmalar)'nin sistematik bir incelemesi ve meta-analizi, IBS'de faydasını göstermiştir.

IBS için ikinci basamak diyet olarak **düşük FODMAP diyeti** önerilir. FODMAP'ler çeşitli **meyve, sebze, süt ürünleri, yapay tatlandırıcılar ve buğdayda bulunan kısa zincirli fermente edilebilir karbonhidratlardır**. İnce bağırsak su hacmini ve kolon gazı üretimini artırırlar ve visseral aşırı duyarlılığı olanlarda gastrointestinal semptomlara neden olurlar

- Son olarak, IBS'li bazı hastalar çölyak hastalığına dair objektif bir kanıt olmamasına rağmen **glutensiz diyetten** semptomatik fayda gördüklerini bildirmektedir. Önceki sistematik inceleme ve meta-analiz sadece 111 katılımcıyı kapsayan 2 RCT belirlemiş ve glutensiz diyetin kontrol diyetine kıyasla genel semptomlarda bir azalma ile ilişkili olmasına rağmen bunun istatistiksel olarak anlamlı olmadığını belirtmiştir.
- Bu nedenle, yaygın popülaritesi göz önüne alındığında daha fazla RCT'ye ihtiyaç duyulur. IBS'de rutin olarak glutensiz diyeti önermek için yeterli kanıt yoktur

- Farmakolojik Tedaviler:

Antispazmodikler: Karın ağrısı ve krampları hafifletmek için.

- Antispazmodikler, IBS için en sık kullanılan reçetesiz tedaviler arasındadır ve genel olarak antimuskarinikler ve düz kas gevşeticiler olarak ayrılabilir. Disikloverin, propantelin, otilonyum bromür ve hiyosin bütilbromür gibi antimuskarinikler bağırsak

hareketliliğini azaltırken, alverin ve mebeverin doğrudan etkili bağırsak düz kas gevşeticilerdir. Bu ajanların önerilen etki mekanizması, bazı IBS semptomlarının gastrointestinal spazm ve dismotilite sonucu oluştuğu ve antispazmodiklerle iyileştirildiği varsayımına dayanmaktadır.

- Nane yağı, IBS için reçetesiz satılan bir diğer popüler ilaçtır. Tamamen anlaşılmamış olsa da, varsayılan antispazmodik etkisi L-mentolün kalsiyum kanallarını bloke etmesi yoluyladır.
- 823 hastayı kapsayan 8 RCT'nin meta-analizi etkinliğini değerlendirmiştir. Genel semptomlar veya karın ağrısı için nane yağı plasebodan daha etkili olmuştur

- Laksatifler : FK'lı hastalarda bağırsak hareketlerini teşvik etmek için.

- Antidiyareikler : FDr veya IBS-D olanlar için loperamid gibi.

- Merkezi Etkili Ajanlar: Bağırsak-beyin ekseni üzerindeki nöromodülatör etkileri nedeniyle trisiklik antidepresanlar veya seçici serotonin geri alım inhibitörleri dahil.

- Bağırsak-beyin nöromodülatörleri olarak kullanılan seçici serotonin geri alım inhibitörleri, IBS'deki genel semptomlar için etkili bir ikinci basamak ilaç olabilir. Trisiklik antidepresanlarda olduğu gibi, birincil veya ikincil aşamada başlatılabilirler, ancak kullanımlarının gerekçesinin dikkatli bir şekilde açıklanması gerekir ve hastalara yan etki profilleri hakkında danışmanlık yapılmalıdır.
- Karma opioid reseptörlü bir ilaç olan eluxadoline, ishalli IBS'nin tedavisinde etkili bir ikinci basamak ilaçtır. Daha önce Oddi sfinkteri problemi veya kolesistektomi geçirmiş hastalarda, alkol bağımlılığında, pankreatitte veya ciddi karaciğer yetmezliğinde kontrendikedir.
- 5-Hidroksitriptamin 3 reseptör antagonistleri, ishalli IBS'nin tedavisinde etkili ikinci basamak ilaçlardır.
- Alosetron ve ramosetron birçok ülkede bulunmamaktadır, ondansetron makul bir alternatiftir. Kabızlık en yaygın yan etkidir. Bu ilaç sınıfı muhtemelen ishalli IBS için en etkili olanıdır.
- Laksatiflerle semptom iyileşmesi yaşamayan IBS-C hastalarında, sekonder bakımda ikinci basamak ilaçlara geçiş düşünülmelidir.
- Guanilat siklaz-C agonisti olan linaklotid, ikincil bakımda kabızlıklı IBS'nin tedavisinde etkili bir ikinci basamak ilaçtır.
- Kabızlık ile birlikte görülen IBS için mevcut en etkili salgılatıcı olması muhtemeldir, ancak ishal yaygın bir yan etkidir.
- Klorür kanal aktivatörü olan Lubiprostone, kabızlık ile birlikte IBS için etkili bir ikinci basamak ilaçtır. Bu ilacın ishale neden olma olasılığı diğerlerinden daha düşüktür. Ancak hastalar, mide bulantısının sık görülen bir yan etki olduğu konusunda uyarılmalıdır.
- Başka bir guanilat siklaz-C agonisti olan Plekanatid, kabızlık ile birlikte IBS için etkili bir ikinci basamak ilaçtır. İshal yaygın bir yan etkidir.
- Sodyum-hidrojen değişim inhibitörü olan Tenapanor kabızlık ile birlikte IBS için etkili ikinci basamak ilaçtır. Yine ishal sık görülen bir yan etkidir.
- 5-Hidroksitriptamin 4 reseptör agonisti olan Tegaserod, kabızlıklı IBS için etkili bir ikinci basamak ilaçtır

- Psikolojik Müdahaleler: Bilişsel-davranışçı terapi (BDT) ve farkındalık temelli

stres azaltma teknikleri, özellikle önemli psikososyal stres faktörleri olan hastalar için faydalı olabilir.

- IBS'ye özgü bilişsel davranışçı terapi, Bağırsak yönlendirmeli hipnoterapi, IBS'deki genel semptomlar için etkili bir tedavi olabiliir.
- İlaç tedavisine 12 ay devam edilmesine rağmen semptomlarda düzelme olmazsa psikolojik tedavi düşünülmelidir.

Yerel olarak erişilebilir olması ve hasta tercihine bağlı olması durumunda, daha erken bir aşamada sevk yapılabilir

- **-Probiyotikler:** Bağırsak mikrobiyota bileşimini potansiyel olarak iyileştirmek ve semptomları azaltmak için. IBS'deki genel semptomlar ve karın ağrısı için etkili bir tedavi olabilir, ancak belirli bir tür veya suş önermek mümkün değildir. Probiyotikleri denemek isteyen hastalara bunları 12 haftaya kadar almaları ve semptomlarda iyileşme olmazsa kesmeleri tavsiyesinde bulunmak makuldür

Prebiyotikler: Sağlık ve Gastrointestinal Bozukluklardaki Rolü Prebiyotikler, yararlı bağırsak mikrobiyotasının büyümesini ve aktivitesini seçici olarak uyaran ve konakçı sağlığının iyileştirilmesine yol açan sindirilemeyen gıda bileşenleridir. Temel olarak inülin tipi fruktanlar ve galakto-oligosakkaritler gibi liflerden oluşurlar, bunlar yararlı bakterilerin, özellikle de Bifidobakteri ve Laktobasilleri artırır ve bağırsak mikrobiyom bileşimini modüle eder.

Gastrointestinal ve Sistemik Durumlarda Prebiyotikler

Prebiyotikler, çeşitli gastrointestinal ve sistemik durumlar için yardımcı tedaviler olarak incelenmiştir. Sindirim sağlığını iyileştirmede, bağışıklık fonksiyonunu modüle etmede ve metabolik sağlığı etkilemede çok önemli bir rol oynarlar. Klinik çalışmalar, inflamatuar bağırsak hastalığı (IBD), irritabl bağırsak sendromu (IBS), fonksiyonel bağırsak hastalıkları (FBH) ve kronik kabızlık gibi durumların yönetiminde etkinliklerini göstermiştir.

Prebiyotiklerin IBS ve FBH Üzerindeki Etkileri:

Prebiyotiklerin IBS ve FBH semptomları üzerindeki etkisini araştıran birçok çalışma bulunmaktadır. Prebiyotikler bağırsak mikrobiyota kompozisyonunu değiştirerek faydalı bakteri popülasyonlarını artırırken potansiyel olarak zararlı türleri azaltır. Bu mikrobiyal modülasyon, bağırsak iltihabının azalması, bağırsak bariyer fonksiyonunun iyileşmesi ve viseral aşırı duyarlılığı ve hareketliliği etkileyen kısa zincirli yağ asitleri (SCFA'lar) gibi bağırsak kaynaklı metabolitlerde meydana gelen değişikliklerle bağlantılıdır. Meta-analizler, prebiyotiklerin IBS hastalarında özellikle şişkinliği ve karın ağrısını azaltarak genel semptom şiddetini iyileştirebileceğini bildirmiştir. Bununla birlikte, yanıtlar spesifik prebiyotik türüne ve bireyin mikrobiyom bileşimine bağlı olarak değişmektedir. Örneğin, transgalaktooligosakkaritler (TOS) ve fruktooligosakkaritler (FOS), Bifidobakteri popülasyonlarını artırarak ve dışkı kıvamını iyileştirerek IBS hastalarında faydalı etkiler göstermiştir. Buna karşılık, bazı çalışmalar aşırı prebiyotik alımının, artan gaz üretimi ve ozmotik etkiler nedeniyle belirli IBS alt tiplerinde semptomları şiddetlendirebileceğini öne sürmektedir.

Sonuç Prebiyotikler, bağırsak mikrobiyotasını modüle ederek ve gastrointestinal fonksiyonu iyileştirerek IBS ve FBH için tamamlayıcı bir tedavi olarak umut vaat etmektedir. Bununla birlikte, bireysel tepkiler değişebilir ve mikrobiyota bileşimi ve IBS alt tipine dayalı kişiselleştirilmiş yaklaşımlar gerektirebilir. Prebiyotik formülasyonların rafine edilmesi

ve farklı hasta popülasyonları için optimum dozajların belirlenmesi için daha fazla araştırma yapılması gerekmektedir.

İngiliz Gastroenteroloji Derneği'nin İrritabl Bağırsak Sendromunun Yönetimine İlişkin Yönergeleri

- Doktor-Hasta İletişimi:
- Etkili bir doktor-hasta ilişkisi, IBS yönetiminin temelidir.
- IBS hastaları, hastalıklarının doğası, tanı süreci ve semptom yönetimi hakkında daha fazla bilgi talep etmektedirler.
- **İlk Basamak Tedavi:**
    - Diyet değişiklikleri (Düşük FODMAP diyeti, lif alımının düzenlenmesi)
    - Yaşam tarzı değişiklikleri (Düzenli egzersiz, stres yönetimi)
    - Semptomlara yönelik ilaç tedavisi (Antispazmodikler, lif takviyeleri, probiyotikler)
- **İkinci Basamak Tedavi:**
- Semptomlar devam ederse, farmakolojik tedaviye geçiş
- IBS-C için: Lubiproston, linaklotid, plekanatid
- IBS-D için: Rifaksimin, eluksadolin, alosetron
- Tüm IBS türleri için: Trisiklik antidepresanlar, SSRI'lar

Üçüncü Basamak Tedavi:

Semptomlar devam ederse, psikolojik terapilere yönlendirme
Bilişsel davranışçı terapi (BDT)
Hipnoterapi
Multidisipliner uzman görüşü alınması

Prognoz:

FBH'lar, semptom alevlenmesi ve remisyon dönemleri de dahil olmak üzere dalgalı seyreden kronik durumlardır. Ölüm riskini artırmamakla birlikte, günlük işleyişi ve yaşam kalitesini önemli ölçüde etkileyebilirler. Bireysel semptomlara ve koşullara göre uyarlanmış etkili yönetim stratejileri önemli ölçüde iyileşme sağlayabilir. Sürekli hasta eğitimi ve desteği, bireylerin durumlarını etkili bir şekilde yönetebilmeleri için güçlendirilmelerinde çok önemlidir.

Özetle, Roma IV Fonksiyonel Bağırsak Bozuklukları, tanımlanabilir organik nedenleri olmayan kalıcı semptomlarla karakterize bir dizi kronik GI durumu kapsar. Doğru tanı, semptoma dayalı kriterlere ve diğer hastalıkların dışlanmasına dayanır. Diyet, farmakolojik ve psikolojik faktörleri ele alan kapsamlı, bireyselleştirilmiş bir tedavi yaklaşımı, etkili yönetim ve iyileştirilmiş hasta sonuçları için gereklidir.

Sonuçlar:

Fonksiyonel bağırsak hastalıkları zaman içinde dalgalanmalar gösterir.
İBS aynı zamanda diğer FBH'larin zaman içinde geçiş yaptığı en yaygın hastalıktır.
Anksiyete ve depresyon gibi psikolojik komorbiditeler, İBS hastalarında diğer FBH'lara sahip olanlara göre önemli ölçüde daha yüksektir.
İBS hastalarında diğer FBH'larına kıyasla yemekle ilişkili daha fazla semptom ortaya çıkmış ve günlük yaşamları daha fazla etkilenmiştir.
Daha yüksek gastrointestinal semptomlara özgü anksiyete, daha fazla bozukluk stabilitesi ile bağlantılı, yani yüksek anksiyeteye sahip olanların FBH'lar arasında geçiş yapma olasılığı daha düşüktür.
Sağlık hizmeti kullanımı tüm FBH'lar arasında yüksek, IBS hastaları yeni tedavilere başlama veya bir doktora görünme olasılığı en yüksek olan hastalardır.
Gelecekteki klinik çalışmalar psikolojik değerlendirmeleri de içermelidir, çünkü ruh sağlığı FBH'larda önemli bir rol oynamaktadır. Gelecekteki klinik çalışmalar,

tüm FBH'ları ayrı olarak ele almak yerine birlikte ele almayı düşünmelidir.
Mevcut tedavilerin çoğu İBS ve FK'yı hedef aldığından, FDr, FABD ve UFBD için tedaviler geliştirilmelidir.

Referanslar:

1. Drossman DA. Functional Gastrointestinal Disorders: History, Pathophysiology, Clinical Features and Rome IV. Gastroenterology. 2016;150:1262-1279.

2. Sperber AD, Bangdiwala SI, Drossman DA, et al. Worldwide prevalence and burden of functional gastrointestinal disorders, results of Rome Foundation Global Study. *Gastroenterology*. 2021;160(1):99-114

3. Aboubakr A, Cohen MS. Functional Bowel Disease. Clin Geriatr Med. 2021 Feb;37(1):119-129.

4. Lacy BE, Pimentel M, Brenner DM, et al. ACG clinical guideline: management of irritable bowel syndrome. *Am J Gastroenterol*. 2021;116(1):17-44.

5. Horn A, Stangl S, Parisi S, Bauer N, Roll J, Löffler C, Gágyor I, Haas K, Heuschmann PU, Langhorst J, Keil T. Systematic review with meta-analysis: stress-management interventions for patients with irritable bowel syndrome. *Stress Health*. 2023;39(4):694-707.
6. Patel S, Doerfler B, Boutros K, Ng S, Manuel M, DeSimone E. Review of treatment options for irritable bowel syndrome with constipation and chronic idiopathic constipation. *Int J Gen Med*. 2021;14:1457-1468.
7. Vasant DH, Paine PA, Black CJ, Houghton LA, Everitt HA, Corsetti M, Agrawal A, Aziz I, Farmer AD, Eugenicos MP, Moss-Morris R, Yiannakou Y, Ford AC. British Society of Gastroenterology guidelines on the management of irritable bowel syndrome. Gut. 2021 ;70(7):1214-1240.
8. Goodoory VC, Houghton LA, Black CJ, Ford AC. Characteristics of, and natural history among, individuals with Rome IV functional bowel disorders. Neurogastroenterol Motil. 2022 May;34(5):e14268.
9. Wilson B, Rossi M, Dimidi E, Whelan K. Prebiotics in irritable bowel syndrome and other functional bowel disorders in adults: a systematic review and meta-analysis of randomized controlled trials. Am J Clin Nutr. 2019 Apr 1;109(4):1098-1111.
10. Ahuja NK. A case study in the IBS-C management continuum: assessing patient response and tailoring treatment. Gastroenterol Hepatol (N Y). 2024;20(7):383-427

İBH'DA PATOLOGDAN BEKLENTİLER; TANI, HİSTOLOJİK REMİSYON-AKTİVASYON, CMV KOLİTİ, DİSPLAZİ

Dr. Öğretim Üyesi Melek BÜYÜK

Kolonun inflamatuar hastalıkları patolojisi çok geniş bir spektruma sahiptir. Her ne kadar, lenfositik kolit, kollajenöz kolit ve iskemik kolit gibi spesifik özelliklere sahip bazı kolit formlarında çok gerekli olmasa da genelikle kolorektal biyopsi materyallerini değerlendirirken hastanın klinik öyküsünün, laboratuvar ve radyolojik verilerinin bilinmesi gerekir.

Akut kolit mi? kronik kolit mi?

Işık mikroskopik incelemede hasar paterni değerlendirmesi ilk etapta küçük büyütmede yapılır. Lamina proprianın hücreselliği, kriptlerin durumu, aktif/kronik inflamasyon, ülserasyon gibi bulguların değerlendirmesi açısından genel bir izlenimden sonra büyük büyütme ile bulguların detayı incelenir. Biyopsinin normalden sapmış anormal bulgular içerdiği anlaşıldığında, değişikliklerin akut hasara mı bağlı yoksa kronik hasara mı bağlı olduğu analiz edilir. Kronik hasarı gösteren en önemli bulgular kript distorsiyonu, bazal lenfoplazmasitoz, diffüz mikst lenfoplazmasiter inflamasyon, Paneth hücre veya pilorik gland metaplazisidir. Bu bulgular akut enfeksiyöz kolit ile akut başlangıçlı inflamatuar bağırsak hastalığını (IBH) ayırt etmede yardımcı bulgulardır. Akut hasar bulguları ise nötrofil veya eozinofil ilişkili epitelyal hasar, kriptit, kript apsesi, mukozal erozyon ve ülserasyon olmasıdır.

ÜLSERATİF KOLİT (ÜK)

ÜK genellikle rektumdan başlar ve tutulumun sonlandığı segmente kadar mukozada aralıksız devam eder. Akut alevlenmelerle seyreden idyopatik, kronik inflamatuar bir hastalıktır.

Makroskopik bulgular: ÜK izole rektum veya sol kolon tutulumu yapabileceği gibi pankolit şeklinde de prezente olabilir. Pankolit olduğunda bağırsak içeriğinin terminal ileuma reflüsü sonucu backwash ileit görülebilir. İnflamasyon ve hasar genellikle mukoza ve submukoza gibi yüzeyel kısımlardadır.

Hastalığın aktif döneminde mukoza kanamalı, granüler ve ödemli görünümdedir. İnflamasyona ülserler eşlik ediyorsa genellikle küçük boyutludur ve tenya koliye parallel uzanırlar. Ülsere alanlar, komşu mukozadan çökük olduğu için ve komşu mukoza inflamasyon ve rejenerasyon nedeniye kabarık olduğu için mukozada polipoid bir görünüm (inflamatuar psödopolip) oluşabilir. Hastalıklı mukoza ile normal mukoza keskin bir geçiş gösterir. İnaktif dönemde mukoza makroskopik olarak tamamen normal gibi görünebilir. Ancak bu görünüm her zaman mikroskopik veriler ile korele değildir. Uzun dönem hastalığa sahip kişilerde bağırsak duvarında kalınlaşma, mukozada atrofi izlenebilir.

Mikroskopik bulgular: Hastalığın fazına göre ÜK *kronik inaktif, kronik aktif* ve *aktif* olarak kategorize edilir. Aktivite bulgularının olmadığı, kript distorsiyonu, bazal lenfoplazmasitoz, kript kaybı, lenfoid hiperplazi, lamina propriada diffüz mikst kronik inflamasyon varlığında *kronik inaktif kolitten* bahsedilir. Bu kronisite bulgularına kriptit, kript apsesi, erozyon, ülserasyon gibi aktif inflamasyon bulguları eşlik ediyorsa *kronik aktif kolit* söz konusudur. Aktivasyon derecelendirmesi için çok farklı skorlama sistemleri mevcuttur. Kriptit ve kript apsesi ne kadar fazlaysa aktivite derecesi kademeli olarak artar. Erozyon ve ülserasyon varlığında şiddetli aktivite gösteren ÜK olarak değerlendirilir.

CROHN KOLİTİ

Crohn hastalığı gastrointestinal sistemde herhangi bir yerde atlayıcı tarzda segmental tutulum yapan kronik inflamatuar hastalıktır. Daha çok ince barsağın distali ile kalın barsağın proksimalini tutma eğilimindedir. İleal, ileokolonik, kolonik, izole üst gastrointestinal sistem tutulumu şeklinde prezente olabilir.

Makroskopik bulgular: Burada ülseratif kolitten farklı olarak tüm duvar tabakalarını ilgilendiren transmural inflamasyon söz konusudur. Bu nedenle duvar kalındır. Mukozada aftöz olarak başlayan ülserler hastalığın ilerlemesiyle, geniş ve derin ülserlere dönerler. Derin ülserasyonlar barsağın uzun eksenine paralel yerleşirler. Arada kalan ödemli-hafif inflame ya da normal mukoza ile ülser alanlarının yan yana çökük ve eleve görünümü kaldırım taşı görünümü olarak nitelenir. Tutulan segmentte duvar kalınlaşmış ve fibrotiktir. Komplike vakalarda fissür, sinus veya fistülizasyon, perikolonik apseleşme ile stenoz görülür.

Mikroskopik bulgular: Kolonik veya ileal Crohn hastalığında klasik olarak (hem makroskopik hem mikroskopik) skip lezyonlar izlenir. Major patolojik özellikler; segmental tutulumun yanı sıra mezenterik yağ dokunun anteriyora yer değiştirmesi (fat wrapping), fistül/sinüs, granülomlar, transmural lenfoid agregatlar, fissürleşen ülserasyonlardır. Diğer bulgular ise submukozal fibrozis, muskularis mukoza hipertrofisi, nöral hiperplazi, pilorik gland metaplazisi, perivasküler lenfoid agregatlardır.

Mukozal değişiklikler ÜK'de olduğu gibi hastalığın fazına göre normalden, diffüz kronik aktif inflamasyon ve ülserasyona kadar geniş bir spektrumda dağılım göstermektedir. Endoskopik biyopsilerde daha çok mukozal kısımlar değerlendirilebildiği için transmural inflamasyon varlığı ve duvar değişikliklerinin olup olmadığı irdelenemez. Ancak ÜK mi Crohn mu ayırıcı tanısında patoloğa yardımcı bazı bulgular vardır. Farklı bölgelerden alınan örneklerde hastalığın dağılım paterni veya aynı bölgeden alınan birden fazla biyopside normal ve inflame alanların (skip) bir arada olması gibi bulgular ÜK'den ziyade Crohn hastalığını akla getirir. Kronisite ve aktivite bulguları ÜK'yle benzer olmakla birlikte non nekrotizan granülomlar ve pilorik metaplazi daha çok Crohn'da görülür. Yine de tek başına endoskopik biyopsi bulguları iki hastalığı ayırt etmede her zaman yeterli değildir. Klinik ve endoskopik bulgular ile korelasyon gerektirir.

Patolojiye her iki hastalık için de biyopsiler; ilk tanı biyopsisi, tedavi değerlendirme-kontrol biyopsisi veya tedaviye yanıtsızlık-eşlik eden başka patoloji? (örn CMV enfeksiyonu vb…) ve displazi/kanser değerlendirmesi gibi farklı klinik olasılıklar ile gelir. CMV enfeksiyonu genellikle ülsere alanlarda izlenir. Endotel hücreleri, stromal hücreler ve daha geri planda epitel hücrelerinde karakteristik viral sitopatik değişikliklerin hematoksilen-eozin boyasında görülmesi ile veya daha kesin olarak immünhistokimyasal antijenik incelemelerde gösterilmesi ile eşlik eden CMV ortaya konur. CMV varlığı her zaman CMV enfeksiyonuna eş değer olmadığı için, klinisyen tarafından genellikle istenen, sitopatik etkilerin yoğunluğu raporda belirtilir.

İBH'DA DİSPLAZİ

Kolorektal karsinomların %1'inden az bir kısmı İBH zemininde gelişir. Displazi riski, hastalık yaşı, tutulan segmentin uzunluğu ve hastalığın aktivite şiddeti ile ilişkilidir. İBH zemininde gözle görülebilen (adenom benzeri lezyon) veya gözle görülemeyen displaziler gelişebilir. Sitolojik ve yapısal özelliklere bakılarak yapılan Vienna displazi

değerlendirme sınıflamasına göre; displazi negatif, displazi belirsiz, düşük dereceli displazi, yüksek dereceli displazi/in situ karsinom ve invaziv karsinom olmak üzere 5 kategoriye ayrılır. Endoskopik biyopsilerde displazi tanısı her zaman kolay olmayıp deneyimli gastrointestinal patolog tarafından değerlendirilmesi önerilmektedir.

DİVERTİKÜLER HASTALIK İLİŞKİLİ (SEGMENTAL) KOLİT

Divertiküllerin olduğu kolon segmentini ilgilendiren kronik kolittir. Eskiden İBH'nin nadir bir formu olduğuna inanılırken artık divertiküler hastalığın bir komplikasyonu olduğu anlaşılmıştır. Genellikle hastalık sigmoid kolondadır. ÜK'den farklı olarak rektum korunmuştur. Makroskopik olarak divertiküller arası mukozada eritem, ödem frajilite veya ülserasyon izlenir. Mikroskopik olarak ÜK ile benzer histolojiye sahiptir. Bulgular mukozaya sınırlıdır. ÜK ile benzer histolojik özelliklere sahip olduğu için bu iki antiteyi ayırt etmek güç olabilir. Tanıya giderken endoskopik olarak divertikülozis varlığının bilinmesi kritik öneme sahiptir. Ayırıcı tanıya giren İBH açısından diğer kolon segmentlerinin, rektumun ve terminal ileumun da değerlendirilmesi gerekir.

DİVERSİYON KOLİTİ

Kanser, familyal adenomatöz polipozis, komplike divertiküler hastalık, İBH gibi nedenlerle yapılan Hartmann operasyonu sonrası fekal akımın olmadığı bağırsak segmentinde meydana gelen inflamasyondur. Patogenezi tartışmalıdır. En çok kabul gören teori besinlerle alınan nişastanın normal flora bakterileri tarafından parçalanması sonucu oluşan kısa zincirli yağ asitlerinden distal kolon epitelinin mahrum kalmasıdır. Kolonik flora değişir. Mukozada hasarlanma ve inflamasyon meydana gelir. Makroskopik olarak diversiyon kolitinde mukozada ödem, nodülarite, frajilite izlenir. Şiddetli vakalarda ülserasyon ve kanama görülebilir. Vakalar semptomatik veya asemptomatik olabilir. Mikroskopik olarak belirgin diffüz nodüler lenfoid hiperplazi olur. Lenfoid hiperplazi kript kaybına yol açar. ÜK ve Crohn hastalığında da izlenen kriptit, kript apsesi, erozyon, lamina propriada lenfoplazmasiter inflamasyon burada da görülebilir.

DİĞER KOLİTLER

Enfeksiyöz kolit, iskemik kolit, radyasyon koliti, mikroskopik kolit (lenfositik, kollajenöz), ilaç ilişkili kolitler, mukozal prolapsus sendromuna bağlı soliter rektal ülser vb… çok sayıda hastalık kolonda inflamasyona sebep olur.

Hastanın klinik tablosunun, radyolojik, laboratuvar ve endoskopik verilerinin eksiksiz olarak bilinmesi, patolojik değerlendirmenin doğru yapılabilmesi açısından çok önemlidir. Özellikle inflamatuar bağırsak hastalığı sorulan vakalarda sistematik endoskopik örnekleme lezyonların dağılımını saptamada kritik önem arz eder.

KAYNAKLAR

1- Surgical pathology of the GI tract, liver, biliary tract, and pancreas. Odze and Goldblum 3. Edition, 2015

2- Jauregui-Amezaga A, Geerits A, Das Y, Lemmens B, Sagaert X, et all. A Simplified Geboes Score for Ulcerative Colitis. J Crohns Colitis. 2017 Mar 1;11(3):305-313.

3- Magro F, Gionchetti P, Eliakim R, Ardizzone S, Armuzzi A, et all. European Crohn's and Colitis Organisation [ECCO]. Third European Evidence-based Consensus on Diagnosis and Management of Ulcerative Colitis. Part 1: Definitions, Diagnosis, Extra-intestinal Manifestations, Pregnancy, Cancer Surveillance, Surgery, and Ileo-anal Pouch Disorders. J Crohns Colitis. 2017 Jun 1;11(6):649-670

4- Zagórowicz E, Bugajski M, Wieszczy P, Pietrzak A, Magdziak A, Mróz A. Cytomegalovirus Infection in Ulcerative Colitis is Related to Severe Inflammation and a High Count of Cytomegalovirus-positive Cells in Biopsy Is a Risk Factor for Colectomy. *J Crohns Colitis*. 2016;10(10):1205-1211

5- Kuwabara A, Okamoto H, Suda T, Ajioka Y, Hatakeyama K. Clinicopathologic characteristics of clinically relevant cytomegalovirus infection in inflammatory bowel disease. *J Gastroenterol*. 2007;42(10):823-829.

Gastrik Premalign Lezyonlar; Endoskopik Takipten Tedaviye

Prof. Dr. Şule Poturoğlu

Gastrik kanser (GK), dünyada yaygın olarak görülen kanser türlerinden biridir ve genellikle geç evrelerde teşhis edilir. GK dünya çapında kanserle ilişkili ölümlerde dördüncü sıradadır (1). İleri mide kanserinin prognozu kötüdür ve beş yıllık sağ kalım oranı %20'dir (2). Ancak mide kanseri erken evrede tespit edilirse sağ kalım oranları %90'a kadar artar (3).
Gastrik kanserin erken evrelerde tedavi edilmesi, hastaların yaşam sürelerini önemli ölçüde artırabilir. Gastrik premalign lezyonlar (GPML), kanserleşme riski taşıyan, ancak henüz kanserleşmemiş mide dokusundaki değişiklikleri ifade eder. Bu lezyonların erken teşhisi, kanserin önlenmesi veya erken evrede yakalanması açısından büyük önem taşır. Endoskopi, gastrik premalign lezyonların teşhis ve yönetiminde kilit rol oynar.

GASTRİK PREMALİGN LEZYONLAR

1. Gastrik displazi
2. Gastrik polipler
3. Diğerleri (rezeke mide, Menetrier hastalığı)

1. Gastrik displazi:

Helicobacter pylori (H. pylori) infeksiyonu, otoimmünite, ırk ve etnik köken, göç durumu, yaş, aile öyküsü ve diğer çevresel faktörler ile hem metaplazi hem de mide kanserine ilerlemede etkin olabilir. Correa kaskadına göre *H. pylori i*nfeksiyonu, kronik pangastrik mukozal inflamasyona zemin hazırlar. Bu lezyon daha sonrasında gastrik atrofi, intestinal metaplazi (İM), displazi ve adenokarsinoma ilerler. Bu model intestinal tipteki gastrik kanserler için en çok kabul görmüş olandır (4). Başlangıçta gastrik hasara cevap olarak gastrik mukozada lenfoid doku ve nötrofil sayısı artar. İlerleyen evrede ise apopitozis ve proliferasyon olur ancak kaybedilen hücre sayısı prolifere olandan fazla olduğundan mukoza incelerek atrofik gastrite (AG) ilerler. Dünya çapında metaplastik atrofik gastrit (MAG) prevalansı, *H.pylori* ile ilişkili gastrit prevalansı ile bağlantılıdır, yaşla birlikte artar ve erkeklerde biraz daha yaygın olma eğilimindedir. Batı toplumunda, yaygınlık yaşa bağlı olarak %0 ila %8,3 arasında değişmektedir. Japonya ve Çin gibi yüksek insidanslı bölgelerde yapılan araştırmalar %33 ila %84 arasında bir MAG prevalansı göstermiştir (5).
Çevresel ve otoimmun metaplastik atrofik gastrit (ÇMAG ve OMAG) MAG'ın iki ana alt grubunu oluşturur.
ÇMAG ve gastrik adenokarsinom gelişmesinde önemli bir rol oynamaktadır. *H.pylori* en çok antrumda kolonize olur. Histopatolojik çalışmalarda *H.pylori* infeksiyonunun yıllar içinde superfisiyel gastritten gastrik atrofi, İM, displazi ve kansere ilerlediği gösterilmiştir. Tanısal üst gastrointestinal endoskopi yapılan hastalarda İM, özellikle mevcut veya geçmiş *H.pylori* infeksiyonu olanlarda yaygın bir bulgu olarak görülmüştür. Ancak bu olay multifaktöriyeldir, bakterinin virulansı ve konağa bağlı faktörler de rol oynamaktadır. İM prevalansı *H.pylori* ile infeksiyonu dışında yaş, sigara içimi ve birinci derece akrabada gastrik kanser öyküsü ile de artar. Avrupa'da rutin endoskopi yapılanlarda İM oranı % 13.8 ile % 19 arasında değişmektedir. *H.pylori* ile infekte olanlarda prevalans % 33.9 iken infekte olmayanlarda % 15.2 bulunmuştur (5).
Fazla miktarda tuz, N-nitrozo bileşikleri, sigara, alkol, kronik safra reflüsü ve *H. pylori* infeksiyonu ÇMAG ile ilişkili bulunmuştur (6).

OMAG preneoplastik bir durumdur. T hücre aracılıklı oksintik mukoza hasarı olur. Pariyetal hücre ve intrinsik faktöre karşı otoantikorlar oluşur. AG'deki devam eden inflamasyon, ilerleyici oksintik bez kaybına, mukozanın atrofisine ve pilor, intestinal ve pankreas metaplazili ve değişken fibröz doku ile yer değiştirmesine yol açar. Parietal hücre kaybı ve bunun sonucunda oluşan hipoklorhidri veya aklorhidri, antrumdan gastrin üretiminin sürekli uyarılmasına yol açar. Gastrin hem parietal hem de enterokromafin benzeri hücreler için trofiktir. OMAG, enterokromafin benzeri hücrelerin iyi farklılaşmış NET'leri ile ilişkilidir (ayrıca tip I gastrik karsinoid tümörler olarak da adlandırılır). Korpus predominant AG'in sonucunda asid ve pepsin yapımı azalır veya kaybolur. Tanı parietal hücrelere ve intrinsik faktöre karşı pozitif otoantikorlarla desteklenir. İntrinsik faktörün kaybıyla B12 vitamini eksikliğine bağlı pernisiyöz anemi olur. OMAG prevalansı %2-5 arasındadır. Yaşla birlikte artar ve kadınlarda daha fazladır. Diğer otoimmun hastalıklarla birlikteliği sıktır. Hastaların üçte birinde otoimmun tiroid hastalığı, %6-10'nunda Tip I diyabet bulunur. HLA-B8 ve HLA-DR3 ile birlikteliği vardır. Patogenezinde hem genetik hem de çevresel faktörler rol oynayabilir. Bu hastaların bazı asemptomatik akrabalarında da OMAG ve pernisiyöz anemi saptanmıştır. Genç yaşta alınan HP'nin otoimmun gastriti tetikleyebileceği ve zamanla da hipoklorhidri/aklorhidriye bağlı demir eksikliği, kobalamin eksikliğine bağlı da makrositoza yol açabileceği gösterilmiştir. OMAG'lı hastalarda kontrollere göre HP infeksiyonunun daha az olduğu saptanmıştır. Bunun nedeni; metaplastik epitelin HP kolonizasyonu için uygun olmaması ve hipoklorhidri nedeniyle diğer bakterilerin aşırı çoğalma fırsatı bulmaları olabilir.

İM, mide mukozasının bağırsak epiteliyle yer değişmesiyle oluşur. MAG'ın psödopilorik metaplazi ve İM olmak üzere iki ana tipi vardır. Psödopilorik metaplazi, oksintik mukozadaki hücrelerin (pariyetal ve şef hücreleri) normalde antrumda bulunan epitelyal mukus salgılayan hücrelerle yer değiştirmesidir, bu hücrelerde musin daha azdır ve antral tip endokrin hücrelerini içermezler. Psödopilorik metaplazi İM'nin öncüsüdür. İM, oksintik veya antral mukozadaki yüzeyel, foveolar ve glanduler epitelin goblet hücreleri ile tanınan intestinal epitelle yer değiştirmesi olarak tanımlanır (6). İM'nin, tip I (komplet İM, intestinal tip, goblet hücreleri baskın olarak siyalomüsin içerir), tip II (inkomplet İM, kolonik tip, goblet hücreleri baskın olarak siyalomüsin içerir) ve tip III (inkomplet İM, kolonik tip, goblet hücreleri baskın olarak sulfomüsin içerir) olmak üzere üç tipi vardır. Bazı çalışmalarda tip III İM'nin intestinal tip gastrik kansere yol açtığına işaret edilse de netlik kazanmamıştır (7). Gastrik kanser riski, yaygın İM'de fokal ve antral-predominant İM'ye göre daha yüksektir (Tablo 1). Gastrit kanser riski histopatolojik derecelendirme için Operative Link on Gastritis Assessment (OLGA) ve Operative Link on Gastritis Intestinal Metaplasia Assessment (OLGIM) sistemlerinin kullanılması tavsiye edilir (8).

Tablo 1: Gastrik atrofi ve intestinal metaplazili hastalarda kanser riski (5)

Pre malign mukoza	**Yıllık insidans**	**5 yıllık kanser insidansı**
Şiddetli gastrik atrofi		%10
Hafif gastrik atrofi		%0.7
Tüm gastrofik atrofi dereceleri	<%0.5	<%2

Antral/korpus intestinal metaplazi		%10
Antral intestinal metaplazi		%5
Tüm derecelerde intestinal metaplazi	<%0.4	4 ay-2 yıl arasındaki zamanda
Yüksek dereceli displazi	%6	%60-85
Düşük dereceli displazi	%0.6	%0-23

Displazi karsinogenez dizisindeki son aşamadır ve doku invazyonu olmayan neoplastik epitel ile karakterizedir. Displazi, yapısal ve hücresel atipiye bağlı olarak düşük veya yüksek dereceli olarak sınıflandırılır. Yüksek dereceli displazi tanısından sonraki 5 yıl içinde mide kanseri gelişme insidansı yıllık %6'dır (9).

2. Gastrik polipler:
Genellikle tesadüfen bulunurlar, gastroskopinin yaygınlaşmasıyla giderek artan oranda tanı konulmaya başlanmıştır. Epitelyal ve subepitelyal lezyonlardan oluşurlar.
Fundik gland polipler (FGP), hiperplastik polipler (HP) ve adenomlar gibi benign epitelyal gastrik poliplerin yanı sıra nadiren inflamatuar fibroid polip (İFP), nöroendokrin tümör, gastrointestinal stromal tümör (GİST), leiomyoma, schwannoma,
ektopik pankreas gibi subepitelyal lezyonlar ve lenfoma da gastrik polip gibi prezente olabilir (10). Gastroskopilerdeki polip prevalansı %0.5-23 arasındadır, genel popülasyonda ise prevalans %0.8-2.4 olarak tahmin edilmektedir (11). Büyük bir kısmını FGP (%40-77)'ler oluştururken, bunu sırasıyla HP'ler (%14-40) ve gastrik adenomalar (%3-25) takip etmektedir.(12).

Epitelyal polipler; FGP'leri, HP'ler ve adenomatöz poliplerdir.
-**FGP**'leri tüm epitelyal gastrik poliplerin %16-51'ini oluştururlar, genellikle çok sayıda, küçük (<1 cm) olup fundus ve korpusta yerleşmişlerdir. FGP'ler genellikle FAP sendromu bağlamında olmadığı sürece artmış kanser riskiyle ilişkili değildir. Ancak, daha büyük FGP'lerin (>1 cm) %1.9'unda displazik olduğu ve %1.9'unda da fokal kanser içerdiği gösterilmiştir. FGP'ler uzun süreli PPI kullanımıyla ilişkilidir ve PPI'ler kesildiğinde kendiliğinden gerileyebilir. H. pylori infeksiyonu veya gastrit ile bir ilişki yoktur.
- **HP'ler** tüm gastrik poliplerin %18-70'ini oluşturur, genellikle tek veya az sayıdadır ve daha sıklıkla antrumda veya ülser, stoma ve gastrektomi bölgelerinin bitişiğinde görülür. Bunlar tipik olarak *H. pylori* gastriti (%25), AG ve IM ile ilişkilidir. Genellikle *H. pylori* eradikasyonundan sonra geriler (%70'e kadar). Özellikle >1 cm ve gastrektomili midede olduğunda displazi (%1.9–19) ve malign transformasyon (%0.6–2.1) görülebilir. Displastik hiperplastik polip vakalarının yaklaşık %6'sında çevredeki mukozada senkron neoplazik lezyon riski artmıştır.
- **Adenomatöz polipler** genellikle tektir (%82), küçüktür (<2 cm) ve antrum ve incisura angularis'te bulunur. Batı ülkelerinde yaygınlıkları %0.5 ile %10 arasında değişir. Normalde AG ve IM ile ilişkilidirler. Adenomatöz polipli hastaların %30 kadarında senkron gastrik adenokarsinomun birlikteliği saptanmıştır. İki 2 cm'den büyük adenomatöz poliplerin %50'si adenokarsinom odakları içerir (5) .

Nöroendokrin tümörler enterokromafin benzeri hücrelerden (histamin sekresyonundan sorumlu) kaynaklanmaktadır. Hipoklorhidri/aklorhidri,

antral/pilorik G hücrelerinde hiperplaziye yol açıp hipergastrinemi sonucunda da enterokromafin hücrelerde hiperplazi olup nöroendokrin tümörler oluşabilir. Midede <1cm'den küçük çok sayıda polip şeklinde görülür. Üç tipe ayrılır. 1) Tip 1; Tüm mNET'lerinin %70-80'ini temsil eder. Tipik olarak otoimmün (korpusla sınırlı) atrofik gastritten kaynaklanan uzun süreli hipergastrinemi ile ilişkilidirler. 2) Tip 2; mNET'lerinin %5-8'ini oluşturur ve bu grup gastrin salgılayan bir tümörden kaynaklanan uzun süreli hipergastrinemiyle ilişkilidirler. Peptik ülser hastalığı, karın ağrısı, ishal veya kanama ile başvuran hastalarda MEN-1 sendromu veya Zollinger-Ellison sendromu için yapılan araştırmanın bir parçası olarak da sıklıkla tespit edilirler. 3) Tip 3; sporadiktir ve mNET'ler %20'sini oluşturur ve atipik karsinoid sendromile ilişkilendirilebilirler (10).

Hamartomatöz polipler, Sporadik veya Peutz-Jeghers sendromu, juvenil polipozis sendromu ve Cowden sendromu (PTEN veya multipl hamartom sendromu) gibi çeşitli poliposiz sendromları ile ilişkili olabilir. 1) Peutz-Jeghers sendromu familial gastrointestinal hamartomatous polipozis olarak tanımlanır. Özellikle dudaklarda mukokutanöz hiperpigmentasyonun görüldüğü otozomal dominant bir hastalıktır. Peutz-Jeghers polipleri malign potansiyele sahiptir ve gastrik kanser ile prezentasyon bu hastalarda tahmini 30 yaş civarındadır. 2) Juvenil polipozis ömür boyu % 50'nin üzerinde mide malignite riski taşıyan, otozomal dominant bir hastalıktır. Bu poliplerin gastrik kanser ile prezentasyon yaşı tahmini 30'dur (13).

Mezenkimal poliplerden özellikle >2cm olan gastrointestinal stromal tümörler malignite potansiyeli taşır.

3. Diğerleri:

Menetrier hastalığı, mide fundus ve korpusunda dev mukozal foldlar, asit sekresyonunda azalma ve protein kaybı ile karakterize ender rastlanan bir hastalıktır. Menetrier hastalığı olan hastalarda gastrik neoplazi (displazi veya adenokarsinom) riskinde artış olup olmadığı belirsizdir ve tahmini risk %2-15 arasında değişmektedir (14).

Gastrik remnant veya gastrik stump kanseri (GSK) olarak isimlendirilen bu kanser çeşidi, daha çok bakiye midenin distal tarafında ve gastrojejunal anastomozun yakınında meydana gelmektedir (10).

TAKİP ve TEDAVİ

Premalign lezyonların doğru bir şekilde tanınması, etkili tedavi için kritik öneme sahiptir. Endoskopik görüntüleme, bu lezyonların saptanmasında temel araçlardan biridir. Endoskopik, histolojik ve demografik faktörlere göre gastrik premalign lezyon (GPML) ilerlemesi açısından yüksek risk taşıyan bireyler için genellikle bir takip endoskopisi önerilir.

Endoskopik Yöntemler:

- **Beyaz ışık endoskopisi**: Mide mukozasının direkt görüntülenmesi sağlar.
- **Yüksek çözünürlüklü endoskopi**: Detaylı inceleme yaparak küçük lezyonları daha net görmeyi sağlar.
- **Narrow band imaging (NBI)**: Mide mukozasının yüzey özelliklerini daha ayrıntılı bir şekilde gösterir.
- **Endoskopik ultrasonografi (EUS)**: Lezyonların derinliğini ve yayılmasını belirlemek için kullanılır.

Düşük riskli ve stabil lezyonlarda, her 1-2 yılda bir takip gerekebilir. İleri displazi veya adenomatöz polipler gibi yüksek risk taşıyan

lezyonlar daha sıkı takip gerektirir (her 6 ayda bir).
GPML'li tüm bireylerde *H. pylori* testi, tedavisi ve eradikasyonunun doğrulanması önerilmektedir (1). Eradikasyon tedavileri hem atrofik gastrit hem de gastrik kanser insidansını azaltsa da eradikasyon kansere dönüşüm noktasında bazen yetersiz kalabilir. Atrofik gastrit, intestinal metaplazi/displazi gibi premalign değişikliklerin belirlenmesi için altın standart histolojik incelemedir. . Ailede gastrik kanser öyküsü olmayan OLGA III/IV için 3 yılda bir, ailede kanser öyküsü olanlar için 1-2 yılda bir endoskopik takip önerilir. Antrumda sınırlı hafif ve orta derecede atrofide takip önerilmemektedir. Pepsinojen I seviyesi veya pepsinojen I/II oranı düşük, *H.pylori* negatif hastalarda da gastrik kanser riski yüksek olduğu için endoskopi önerilmektedir ancak takip aralığı net değildir.
Spesifik tedavisi olmamakla beraber *H.pylori* mevcut ise eradike edilmesi, atrofik gastritin bir miktar gerilemesine veya İM'nin yaygınlaşmasının engellenmesine yardımcı olabilir. İnflamasyonu arttırabilecek alkol alımı, nonsteroid antiinflamatuvar ilaç kullanımından kaçınılmalıdır. Proton pompa inhibitörleri, H2 reseptör blokerleri, sukralfat ve antiasidler semptomatik tedavi için kullanılabilir. İhtiyaca göre B12 replasmanı yapılabilir.
Amerikan Gastrointestinal Endoskopi Derneği (ASGE) boyuta dayalı olarak soliter poliplerin polipektomi ile çıkarılmasını önermektedir. Buna göre sporadik FGP'ler >10 mm, HP'ler >5 mm ve tüm adenomatöz polipler tam polipektomi ile çıkarılmalıdır. Birden fazla polip durumunda en büyük polipin tamamen rezeke edilmesi ve daha küçük poliplerden bir dizi örnekleme biyopsi alınması önerilmektedir(15). Endoskopik mukozal rezeksiyoni endoskopik submukozal diseksiyon, tedavi seçenekleridir. Gereğinde cerrahi müdahale uygulanır.

SONUÇ

Gastrik premalign lezyonların endoskopik izlenmesi, gastrik kanserin önlenmesi açısından önemli bir adımdır. Erken tanı ve uygun tedavi, hastaların sağkalım oranlarını artırabilir. Ayrıca, gelişen teknolojilerle birlikte endoskopik yöntemler daha hassas hale gelmektedir. Endoskopik görüntüleme, genetik analizler ve biyomarkerlerin kullanımı, premalign lezyonların takibi ve tedavisinde önemli rol oynayacaktır.

Kaynaklar

1. Morgan DR, Corral JE, Li D et al. ACG Clinical Guideline: Diagnosis and Management of
Gastric Premalignant Conditions. Am J Gastroenterol 2025;00:1-29.
2.. Sun F, Sun H, Mo X et al. Increased survival rates in gastric cancer, with a narrowing gender gap and widening socioeconomic status gap: a period analysis from 1984 to 2013. J Gastroenterol Hepatol. 2018;33(4):837–46.
3. Matsuda T, Saika K. The 5-year relative survival rate of stomach cancer in the USA, Europe and Japan. Jpn J Clin Oncol. 2013;43(11):1157–8.
4. Amieva M, Peek RM Jr. Pathobiology of Helicobacter pylori-induced gastric Cancer. Gastroenterology.2016;150(1):64-78.
5. Banks M, Graham D, Jansen M et al. British Society of Gastroenterology guidelines on the diagnosis and management of patients at risk of gastric adenocarcinoma. Gut 2019;68:1545–1575.
6.. Correa P, Piazuelo MB, Wilson KT. Pathology of gastric intestinal metaplasia: clinical implications. Am J Gastroenterol 2010; 105: 493-8.
7. Conchillo JM, Houben G, de Bruïne A et al. Is type III intestinal metaplasia an obligatory precancerous lesion in intestinal-type

gastric carcinoma? Eur J Cancer Prev 2001; 10: 307-12.
8. Pittman ME, Voltaggio L, Bhaijee F et al. Autoimmune Metaplastic Atrophic Gastritis: Recognizing Precursor Lesions for Appropriate Patient Evaluation. Am J Surg Pathol 2015; 39: 1611-20.
9. de Vries AC, van Grieken NC, Looman CW et al. Gastric cancer risk in patients with premalignant gastric lesions: a nationwide cohort study in the Netherlands. Gastroenterology. 2008;134(4):945-52.
10. Gökden Y. Gastrik polipler. Poturoğlu Ş, editör. Üst Gastrointestinal Sistemin Premalign Lezyonları; Tanı, Tedavi ve Takip. 1. Baskı. Ankara: Türkiye Klinikleri; 2021. p.45-53.
11. Carmack SW, Genta RM, Schuler CM, Saboorian MH. The current spectrum of gastric polyps: a 1-year national study of over 120,000 patients. Am J Gastroenterol. 2009;104(6):1524-32.
12. Borch K, Skarsgård J, Franzén L, Mårdh S, Rehfeld JF. Benign gastric polyps: morphological and functional origin. Dig Dis Sci. 2003;48(7):1292-7.
13. Beggs AD, Latchford AR, Vasen HF et al. Peutz-Jeghers syndrome: a systematic review
and recommendations for management. Gut. 2010;59(7):975-86.
14. Pryczynicz A, Bandurski R, Guzińska-Ustymowicz K, Niewiarowska K, Kemona A, Kędra
B. Ménétrier's disease, a premalignant condition, with coexisting advanced gastric cancer:
A case report and review of the literature. Oncol Lett. 2014;8(1):441-5.
15. Hirota WK, Zuckerman MJ, Adler DG et al; Standards of Practice Committee, American Society for Gastrointestinal Endoscopy. ASGE guideline: the role of endoscopy in the surveillance of premalignant conditions of the upper Gı tract. Gastrointest Endosc. 2006;63(4):570-80.

PRİMER BİLİYER KOLANJİT

Zülal İstemihan

Primer biliyer kolanjit (PBK), küçük interlobüler safra kanallarında T-lenfosit aracılı immün reaksiyon sonucu gelişen karaciğerin nadir bir otoimmün hastalığıdır. İnterlobüler safra kanallarının sürekli kaybı kolestaz belirti ve semptomlarına neden olur ve sonunda siroz ve karaciğer yetmezliğine yol açabilir. Etiyolojisinde genetik ve çevresel risk faktörleri beraber rol oynar. Hastalıkta kadın predominansı görülür. Çoğunlukla tanı yaşı 40-60 yıldır. Tüm dünyada 40 yaş üstü her 1.000 kadından 1'inin PBK ile yaşadığı tahmin ediliyor (1).
PBK hastaları asemptomatik olabilir, çoğunlukla yorgunluk ve pruritus gibi semptomlarla başvurabilir veya son dönem karaciğer hastalığı ile presente olabilir. Hastaların büyük çoğunluğu tanı sırasında asemptomatik olup başka nedenlerle yapılan biyokimyasal incelemelerde saptanan karaciğer enzim anormalliği ile yakalanabilir (2).
Kronik kolestaz tablosunda, özellikle serum ALP'de açıklanamayan yükseklik olan orta yaşlı kadın hastalarda, karaciğer hastalığının diğer nedenlerinin dışlanması sonrasında PBK'dan şüphelenilmelidir. PBK'lı hastalarda ALP yüksekliği, bazılarında hafif aminotransferaz (ALT, AST) yüksekliği ve IgM başta olmak üzere immünoglobulin yüksekliği görülür. Sirozu olmayan hastalarda, ALP yüksekliği duktopeni ve inflamasyonun şiddetiyle, aminotransferaz ve IgG yüksekliği periportal ve lobüler nekroz ve inflamasyonun derecesiyle, hiperbilirubinemi ise duktopeni ve nekrozunun şiddetiyle ilişkilidir (3).
Histolojide, PBK, esas olarak interlobüler ve septal safra kanallarını etkileyen kronik, süpüratif olmayan kolanjit olarak görülür. Safra kanalları etrafındaki yoğun inflamatuar değişiklikler ve nekroz "florid kanal lezyonu" olarak tanımlanır. İnflamatuar infiltratlar plazma hücreleri, makrofajlar ve polimorfonükleer hücrelerden (özellikle eozinofiller) oluşur; ancak PBK tanısında karaciğer biyopsisi şart değildir. PBK hastalarının %95'inde AMA pozitiftir; AMA negatif olan az bir hasta grubunda ise PBK spesifik diğer otoantikorlarda AMA-M2, sp100 ve gp210 pozitifliği görülür (4). PBK'da görüntüleme yöntemlerinde safra yollarında patoloji yoktur. PBK'ya özgü antikorların varlığında, eş zamanlı otoimmün hepatit (OIH) veya MASH şüphesi yoksa ve diğer sistemik komorbiditelerin yokluğunda PBK tanısı için karaciğer biyopsisi gerekli değildir. Ayrıca AMA reaktivitesi tek başına PBK tanısı için yeterli değildir. Bu hastalarda karaciğer enzimleri normal ise yıllık biyokimyasal izlem yapılabilir.
PBK tanısı aşağıdaki kriterlerden en az ikisinin varlığı ile konulabilir (5):
1. Biyokimyasal olarak kolestazın varlığı (ALP yüksekliği)
2. PBK spesifik otoantikor varlığı (AMA, AMA-M2, sp100, gp210)
3. Biyopside nonsüpüratif kolanjit ve küçük / orta büyüklükteki safra kanal hasarı

PBK hastalarında ALT seviyesinde en az 5 kat yükseklik, IgG'de en az 2 kat yükseklik ve/veya ASMA pozitifliği ve karaciğer biyopsisinde orta-şiddetli interface hepatit eşlik etmesi durumunda PBK+OIH overlapından şüphelenmek gerekir.
Tedavide amaç son dönem karaciğer hastalığına progresyonu önlemek ve ilişkili semptomları yönetmektir. Birinci basamak tedavi olarak önerilen genellikle ikiye bölünmüş dozda olacak şekilde 13-15 mg/kg/gün dozunda ursodeoksikolik asittir. Tedavi yanıtını değerlendirmek için çeşitli

skorlamalar mevcuttur (6). Tedavi ile birinci senenin sonunda yapılan kontrollerde biyokimyasal yanıt söz konusu değilse (ALP > 1.67x ULN ve/veya bilirubin < 2x ULN'de yükselmiş hastalarda) ikinci basamak olarak önerilen tedavi obetikolik asittir. Başlangıç dozu 5 mg'dır ve takibe göre 10 mg/gün'e titre edilir. PBK+OIH overlap hastalarında ayrıca immünsüpresif tedavi de verilir (6).
PBK hastalarında semptomların şiddeti hastalığın evresi ile korele olmak zorunda değildir. Bu hastalarda kaşıntı, yorgunluk, yağda çözünen vitamin eksiklikleri, sikka semptomları, osteopeni, osteoporoz, hiperlipidemi sık görülen semptom ve komplikasyonlardır. Takibi ve yönetimi gerekir. Ayrıca siroz gelişmiş olan hastalarda karaciğer sirozunun takibi ve yönetimi kılavuzlar doğrultusunda yapılmalıdır.

PRİMER SKLEROZAN KOLANJİT
Primer sklerozan kolanjit (PSK) karaciğerin etiyolojisi ve patogenezi tam anlamıyla anlaşılamamış olan genetik ve çevresel etkenlerin hastalık gelişiminde rol oynadığı sıklıkla ilerleyici ve son dönem karaciğer hastalığına yol açabilen karaciğer ve safra kanallarının kronik kolestatik bir hastalığıdır. Hastalık, ilerleyici inflamasyon, fibrozis ve intrahepatik ve ekstrahepatik safra kanallarının daralması / genişlemesi ile karakterizedir. İnsidansı 100000'de 1-1.5'tir. Her yaşta ortaya çıkabilmekle birlikte genellikle 25-45 yaş aralığında görülür ve erkek predominansı vardır (7). Hastalar asemptomatik olup tesadüfen saptanan biyokimyasal anormalliklerle (kolestaz) saptanabileceği gibi halsizlik ve sarılık başta olmak üzere karın ağrısı, ateş, kilo kaybı gibi nonspesifik semptom ve bulgularla da presente olabilir. PBK'nın aksine, otoantikorların PSK için tanısal yardımı azdır. PSK'da görüntüleme yöntemleri PBK'ya göre tanıda daha yardımcıdır. MRCP'de intra ve ekstra hepatik safra yollarında boncuk veya tesbih görünümü olarak tariflenen multifokal darlık ve ektaziler görülür. PSK'li hastaların çoğunluğunda kolanjiyografide safra yollarında fibrotik darlık / genişlemeler vardır, ancak az bir hasta small-duct PSK olarak tanımlanır ve bunlarda normal kolanjiyogramla beraber kolestaz ve karaciğer biyopsisinde PSK'nin histolojik özellikleri vardır. Small-duct PSK daha iyi bir prognoza sahiptir. Small-duct PSK'nın ayrı bir hastalık mı yoksa PSK'nin erken/hafif formu mu olduğu tartışmalıdır. Small-duct PSK olan hastalarının %23'ünün 5-14 yıl içinde büyük kanal hastalığı geliştirdiği bildirilmektedir (8). Bu hastalar büyük kanal hastalığının gelişimi için her 3-5 yılda bir MRI/MRCP ile izlenmelidir. PSK tanısı koymadan önce sekonder sklerozan kolanjit nedenleri (enfeksiyon, iskemi, malignite, ilaç ilişkili, ...) dışlanmalıdır. PSK patolojisi safra kanallarını çevreleyen ve "soğan kabuğu" görünümüne yol açabilen fibro-obliteratif bir süreçtir «periduktal konsantrik fibrozis». Bu bulgu biyopsi örneklerinin yalnızca %5 - %10'unda bulunur ancak PSK için neredeyse patognomonik olduğu düşünülmektedir. Diğer patolojik bulguları; safra kanalı proliferasyonu, periduktal inflamasyon, duktopenidir (8).
PSK'li hastaların %70'inden fazlasında eşlik eden inflamatuvar barsak hastalığı (İBH) vardır. PSK'li hastalarda İBH'nin yönetimi, PSK'siz hastalardakine benzerdir. İBH'nin aktif yönetimi ve kolon kanserinin gözetimi nakil sonrası dönemde devam etmelidir.
PSK'nın tedavisi için çeşitli immünosüpresif ve antiinflamatuar ajanlar araştırılmıştır. Ancak, bunların hiçbirinin hastalığın doğal seyrini değiştirdiği kesin olarak kanıtlanmamıştır. Ursodeoksikolik asit (UDCA) PSK'da en çok çalışılan ilaçtır. Düşük doz UDCA (13-15 mg/kg/gün) kullanan çalışmalarda ALP'de 12 ayda iyileşme olduğu, ancak karaciğer histolojisinde veya

nakilsiz sağ kalımda iyileşme olmadığı görülmüştür (9). Orta/yüksek doz UDCA (17-23 mg/kg/gün) kullanımına dair çalışmalarda, karaciğer transplantasyonu, kolanjikarsinom veya genel mortalitede azalma açısından istatistiksel olarak anlamlı bir sonuç elde edilememiştir. Ayrıca, PSK ve ülseratif kolit hastalarında yüksek doz UDCA kolorektal neoplazi riskinin artmasıyla ilişkilendirilmiştir (10). Eş zamanlı otoimmün hepatit tanısı olan PSK'li hastalarda immünsüpresif tedavinin yeri vardır. Tekrarlayan kolanjitte antibiyotik ve darlıkların yönetimi için ERCP'ye başvurulabilir. Sirotik hastalarda karaciğer sirozu ve komplikasyonlarının yönetimi önemlidir. PSK hastalarında kolanjiokarsinom (CCA), safra kesesi kanseri, kolorektal kanser ve sirotik hastalarda hepatoselüler kanser taraması hastalığın yönetiminde önemli bir yer tutar. Kolanjiokarsinom ve safra kesesi karsinomu taraması (MR/MRCP ± CA 19-9) yılda bir kez yapılmalıdır. PSK'li hastalarda CCA için yaşam boyu risk %10-20'dir. Genel popülasyondan 400 kat kadar daha yüksektir. Kolestazın kötüleşmesi, kilo kaybı, serum CA19-9 düzeyinin yükselmesi ve/veya yeni veya ilerleyici dominant striktür olan herhangi bir hastada CCA'dan şüphelenilmelidir (11). > 8 mm safra kesesi polipleri olan PSK'li hastalar için kolesistektomi düşünülmelidir. ≤ 8 mm polipler her 6 ayda bir USG ile izlenebilir. İBH tanısı konulan PSK'li hastalarda, kolonoskopi ile tarama 15 yaşında başlamalıdır. PSK hastaları da yine kaşıntı, osteopeni ve osteoporoz açısından izlenmeli ve yönetilmelidir.

Kaynaklar:

1. Jepsen P, Gronbaek L, Vilstrup H. Worldwide incidence of autoimmune liver disease. Dig Dis 2015;33:2 -12.
2. Balasubramaniam K, Grambsch PM, Wiesner RH, et al. Diminished survival in asymptomatic primary biliary cirrhosis. A prospective study. Gastroenterology 1990; 98:1567.
3. Corpechot C, Poujol-Robert A, Wendum D, Galotte M, Chretien Y, Poupon RE, et al. Biochemical markers of liver fibrosis and lymphocytic piecemeal necrosis in UDCA treated patients with primary biliary cirrhosis. Liver Int. 2004;24:187-193.
4. Kaplan MM, Gershwin ME. Primary biliary cirrhosis. N Engl J Med. 2005;353:1261-1273.
5. Lindor KD, Bowlus CL, Boyer J, Levy C, Mayo M. Primary Biliary Cholangitis: 2018 Practice Guidance from the American Association for the Study of Liver Diseases. Hepatology. 2019 Jan;69(1):394-419.
6. EASL CPG PBC. J Hepatol 2017;67:145–72
7. Toy E, Balasubramanian S, Selmi C, Li CS, Bowlus CL. The prevalence, incidence and natural history of primary sclerosing cholangitis in an ethnically diverse population. BMC Gastroenterol. 2011;11:83.
8. Kaplan GG, Laupland KB, Butzner D, Urbanski SJ, Lee SS. The burden of large and small duct primary sclerosing cholangitis in adults and children: a population-based analysis. Am J Gastroenterol. 2007 May;102(5):1042-9.
9. Lindor KD; Mayo Primary Sclerosing Cholangitis–Ursodeoxycholic Acid Study Group. Ursodiol for primary sclerosing cholangitis. N Engl J Med. 1997;336:691–5.
10. Eaton JE, et al. High-dose ursodeoxycholic acid is associated with the development of colorectal neoplasia in patients with ulcerative colitis and primary sclerosing cholangitis. Am J Gastroenterol. 2011;106:1638–45.
11. Dyson JK, Beuers U, Jones DEJ, Lohse AW, Hudson M. Primary sclerosing cholangitis. Lancet. 2018 Jun 23;391(10139):2547-2559.

SÖZLÜ SUNUMLAR

[SS-01]

Covid 19 enfeksyonunda hepatit b reaktivasyonunun değerlendirilmesi

Merve Tor[1], Memduh Şahin[1], Barış Karadaş[2], Oğuz Atar[1], Fatih Emin Öztürk[1], Ezgi Kafalı[1], Şule Poturoğlu[1]
[1]Başakşehir Çam ve Sakura SUAM
[2]Katip Çelebi Üniversitesi

Amaç: Çalışmamızın amacı COVID-19 enfeksiyonu olan hastalarda hepatit B reaktivasyonunun değerlendirilmesi, karaciğer fonksiyon testlerindeki yüksekliklerin
saptanması ve antiviral tedavinin etkinliğinin belirlenmesidir.
Gereç-Yöntem: HBsAg veya Anti HBc total pozitif olan ve COVID-19
enfeksiyonu geçirmiş 122 hastanın dosyası retrospektif olarak incelenmiştir. Çalışmaya alınan hastaların immunsupresif tedavi ve antiviral profilaksi kullanımı ile biyokimyasal parametreleri ve viral seroloji durumu hastanemiz bilgi yönetim sistemi üzerinden retrospektif olarak incelendi. HBsAg pozitif olanlar için; ilk ölçülen HBV DNA'sı pozitif saptanan kişilerde COVID-19 enfeksiyonu veya immunsupresif tedavi sonrası bakılan HBV DNA düzeyinde 2 log10 IU/ml ve daha fazla artış olması; Anti-HBc pozitif, HBsAg negatif saptanan kişilerde ise COVID-19 enfeksiyonu veya immunsupresif tedavi sonrası HBsAg negatif iken
pozitifleşmesi (serokonversiyonu) veya ilk bakılan HBV DNA negatifken COVID-19 enfeksiyonu veya immunsupresif tedavi sonrası bakılan HBV DNA'nın ölçülebilir seviyeye ulaşması HBV reaktivasyonu olarak tanımlandı.
Bulgular: Çalışmaya katılan hastaların %20,5'i (n=25) steroid tedavisi alırken %79,5'i (n=97) steroid tedavisi almamıştı. Steroid alan hastalarda COVID-19 öncesisonrası HBV DNA oranlarında istatiksel olarak anlamlı fark saptanmadı (p=1,000).
Steroid almayan hastalarda da COVID-19 öncesi-sonrası HBV DNA oranlarında istatiksel olarak anlamlı fark saptanmadı (p=0,377). Hastaların %61,5'i (n=75) antiviral tedavi almaktaydı. Antiviral profilaksi alan 75 hastanın COVID-19 sonrası HBV DNA pozitifliği COVID-19 öncesine göre istatistiksel olarak anlamlı derecede düşüktü (p=0,035). Steroid alanların hemoglobin ve albümin düzeyleri steroid almayanlara göre istatistiksel olarak anlamlı düşük, ALT, AST düzeyleri yüksekti (p=0,003).
Sonuç: Verilerimiz COVID-19 enfeksiyonu olan hastalarda hepatit B reaktivasyon riskinin düşük olduğunu göstermiştir. Ancak COVID-19 tedavisinde kullanılan immunsupresif ilaçların hepatit B reaktivasyonuna neden olabileceğinin farkında
olmak ve gerekli hastalara antiviral profilaksi başlanması son derece önemlidir. Belli
aralıklarla hastaların hepatit serolojisi takip edilmelidir. Ortak bir görüş oluşabilmesi için daha fazla sayıda hasta ile daha geniş kapsamlı çalışmalara ihtiyaç vardır.

Anahtar Kelimeler: COVID-19, İmmunsupresif tedavi, Hepatit B

RESİM 1

Tablo 3: HBV DNA değerleri arasındaki farklılık

		Steroid Alanlar		Steroid Almayanlar		
		n	%	n	%	p*
HbsAg	**Negatif**	1	4,0	5	5,2	1,000
	Pozitif	24	96,0	92	94,8	
Anti-HBc Total	**Negatif**	3	15,8	2	3,1	0,076
	Pozitif	16	84,2	62	96,9	
Delta	**Negatif**	15	88,2	75	89,3	1,000
	Pozitif	2	11,8	9	10,7	
Antiviral	**Almıyor**	21	84,0	26	26,8	<0,001
	Alıyor	4	16,0	71	73,2	
Antiviral	**Entekavir**	2	8,0	22	22,7	
	Lamivudin	0	,0	3	3,1	
	Tenofovir	1	4,0	46	47,4	
	Alıyor -Bilmiyor	1	4,0	0	,0	
Covid öncesi HBV DNA	**Pozitif**	12	48,0	48	49,5	0,895
	Negatif	13	52,0	49	50,5	
Covid sonrası HBV DNA	**Pozitif**	12	48,0	42	43,3	0,673
	Negatif	13	52,0	55	56,7	

HBV DNA DEĞERLERİ ARASINDAKİ FARKLILIK

[SS-02]

Çocuklarda hipersplenizm ve varis kanamasında parsiyel splenik arter embolizasyonun etkinliği

Günsel Kutluk[1], Fırat Kaya[1], Hülya Karaahmetoğlu[1], Özgür Kılıçkesmez[2], İlgin Özden[3]
[1]Sağlık Bilimleri Üniversitesi Başakşehir Çam ve Sakura Şehir Hastanesi; Çocuk Gastroentertoloji Kliniği, İstanbul
[2]Sağlık Bilimleri Üniversitesi, Başakşehir Çam ve Sakura Şehir Hastanesi, Girişimsel Radyoloji Bölümü; İstanbul
[3]Sağlık Bilimleri Üniversitesi, Başakşehir Çam ve Sakura Şehir Hastanesi, Hepatobiliyer Cerrahi ve Karaciğer Nakli Kliniği, İstanbul

Amaç
Parsiyel splenik arter embolizasyonu (PSAE), hipersplenizmi yönetmek, özofagus varis kanamasını önlemek ve cerrahi olarak mümkün olmayan durumlarda splenektomi risklerinden kaçınmak için önemli bir alternatiftir. Bu çalışma, 11 çocukta yapılan PSAE'nin kısa ve uzun dönem sonuçlarını sunmayı amaçlamaktadır.
Yöntem
Portal hipertansiyon (PHT) ve hipersplenizm tanısı konmuş, PSAE yapılan 11 hasta çalışmaya dahil edilmiştir. Demografik veriler, klinik seyir ve komplikasyonlar değerlendirilmiştir. Prosedür sonrası stabilize edilen hastalar, her üç ayda bir abdominal ultrason (USG), kan sayımları ve karaciğer fonksiyon testleri ile izlenmiştir. Çocuklar 1 ila 48 ay arasında bir süreyle takip edilmiştir (medyan 25.-75. persentil: 6-36 ay).
Bulgular
Çalışmaya 11 hasta (7 erkek) dahil edilmiştir. Yaşları 1 ile 17 yıl arasında değişmekte olup (medyan yaş: 5 yıl) tüm hastalarda hipersplenizm mevcuttu ve 8 hasta tekrarlayan özofagus varis kanaması yaşamıştır. Altta yatan hastalıklar, 7 hastada ekstrahepatik PHT (3'ünde portal ven trombozu) ve 4 hastada intrahepatik PHT'yi içermektedir; bu hastalarda biliyer atrezi, Wilson hastalığı, Gaucher hastalığı ve safra asidi sentez bozukluğu tanıları nedeniyle PHT gelişmiştir.
PSAE sonrası görülen erken komplikasyonlar genellikle hafif olup, ateş ve ağrı gibi belirtilerle sınırlıdır. Bu komplikasyonlar nedeniyle hastaların ortalama hastanede kalış süresi 22 gündür. PSAE sonrasında ciddi sepsis veya splenik apse tablosu gözlenmemiştir.
PSAE sonrası, hipersplenizmi olan 11 hastadan 10'unda hematolojik değerler normale dönmüş, yalnızca bir hastada nüks gözlemlenmiştir. Özofagus varis kanaması sıklığı, yılda ortalama 1,8'den 0,25'e düşmüştür ($p<0,05$). Takip süresi 4 ila 40 ay arasında değişen bazı hastalar hiç kanama yaşamamıştır. Varis kanamaları, portal ven trombozu olan hastalarda anlamlı şekilde azalmıştır.
Sonuç
Bu çalışma, PSAE'nin seçilmiş hastalarda portal hipertansiyon yönetiminde önemli bir yöntem olduğunu, hipersplenizm ve varis kanamasını etkili bir şekilde yönettiğini ve splenektomiye olan ihtiyacı azalttığını göstermektedir.

Anahtar Kelimeler: portal hipertansiyon, özofagus varisi, splenik arter embolizasyonu, çocuk

E-POSTER SUNUMLAR

[EP-01]

IgG-4 İlişkili Karaciğerde Psödotümöral Lezyonlar ile Başvuran Nadir Bir Olgu

Tuba Yılmaz Yıldırım, Meltem Şahan, Uğur Çiftçi, Osman Cavit Özdoğan, Javid Hüseynov, Gülce Çelik
Marmara Üniversitesi Pendik EAH, Gastroenteroloji ABD, İstanbul

Amaç:: IGG4 ilişkili hastalık nadir görülen multiorgan tutulumlu fibroinflamatuvar bir hastalıktır. Herhangi bir organda tümör benzeri kitle yaparak prezente olabilir. Bu olguda karaciğerde tümör benzeri kitleler yapan IGG4 ilişkili hastalıktan bahsedilecektir.

Olgu: 56 yaş erkek hasta 2 gündür olan ateş, sağ üst kadran ağrısı, sarılık, bulantı, halsizlik şikâyeti ile başvurdu. Ön planda kolanjit düşünülerek servise yatırıldı. Etyolojik sorgulamasında 2021'de subtotal kolesistektomi ve koledokolithiazis nedenli koledokta
stent öyküsü mevcut. Geliş laboratuvarında ALT:217 U/L, AST:103 U/L, GGT:243 U/L, ALP:151 U/L, TB/DB:4.8/2.8 mg/dL, INR:1.1, CRP:222 mg/L, prokalsitonin 6.6 µg/L görüldü. Abdomen BT'sinde koledok ve intrahepatik safra yolları dilate, koledokta stent ve koledok etrafı ödemli olup ön planda kolanjitle uyumlu görüldü. Ayrıca karaciğerde hipodens alanlar mevcut idi. MRCP'de subtotal kolesistektomisi olan hastada safra kesesinde 2,5 cm taş, duvar kalınlığı 5 mm, intrahepatik safra yolları ve koledok (11mm) dilate, etrafı ödemli ve karaciğer parankiminde yaygın T2'de hiperintens lezyonları olan hastaya ERCP yapıldı. ERCP ile tıkalı stent çıkarıldı, koledoktan taş ekstraksiyonu yapılıp koledoğa 10 cm 10F plastik stent yerleştirildi. ERCP ve 10 günlük antibiyoterapi sonrasında AFR ve bilirubinleri geriledi. Karaciğer parankimindeki hiperintens lezyonlar için çekilen Abdomen MR'da IVKM sonrası karaciğer parankiminde dağınık yerleşimli, birleşme eğiliminde kontrast tutan metastatik lezyonlar izlendi. PET-CT'de karaciğerde büyüğü 2.5 cm'e ulaşan lezyonlarda malignite düşündüren artmış FDG tutulumları (SUVmax:6.1) gözlemlenmiştir ve bu lezyonlara biyopsi yapılmıştır. Biyopsi sonucu IGG4/IG4 (kandaki IGG:15) oranı %30-35 olup IGG4 ilişkili hastalıkla uyumludur. Hasta takibe alınarak taburcu edildi.

Sonuç: IgG4 ilişkili hastalıklar nadir görülen karaciğerde inflamatuar psödotümörle prezente olduklarında lezyonların maligniteyle karışabileceği göz önünde bulundurulmalıdır. Bizim vakamızda karaciğerdeki lezyonların biyopsisi IGG4 ilişkili hastalık olarak sonuçlanmıştır.

Anahtar Kelimeler: IGG4, karaciğer metastatik lezyonlar, psödotümör

Batın BT, Batın MR, PET

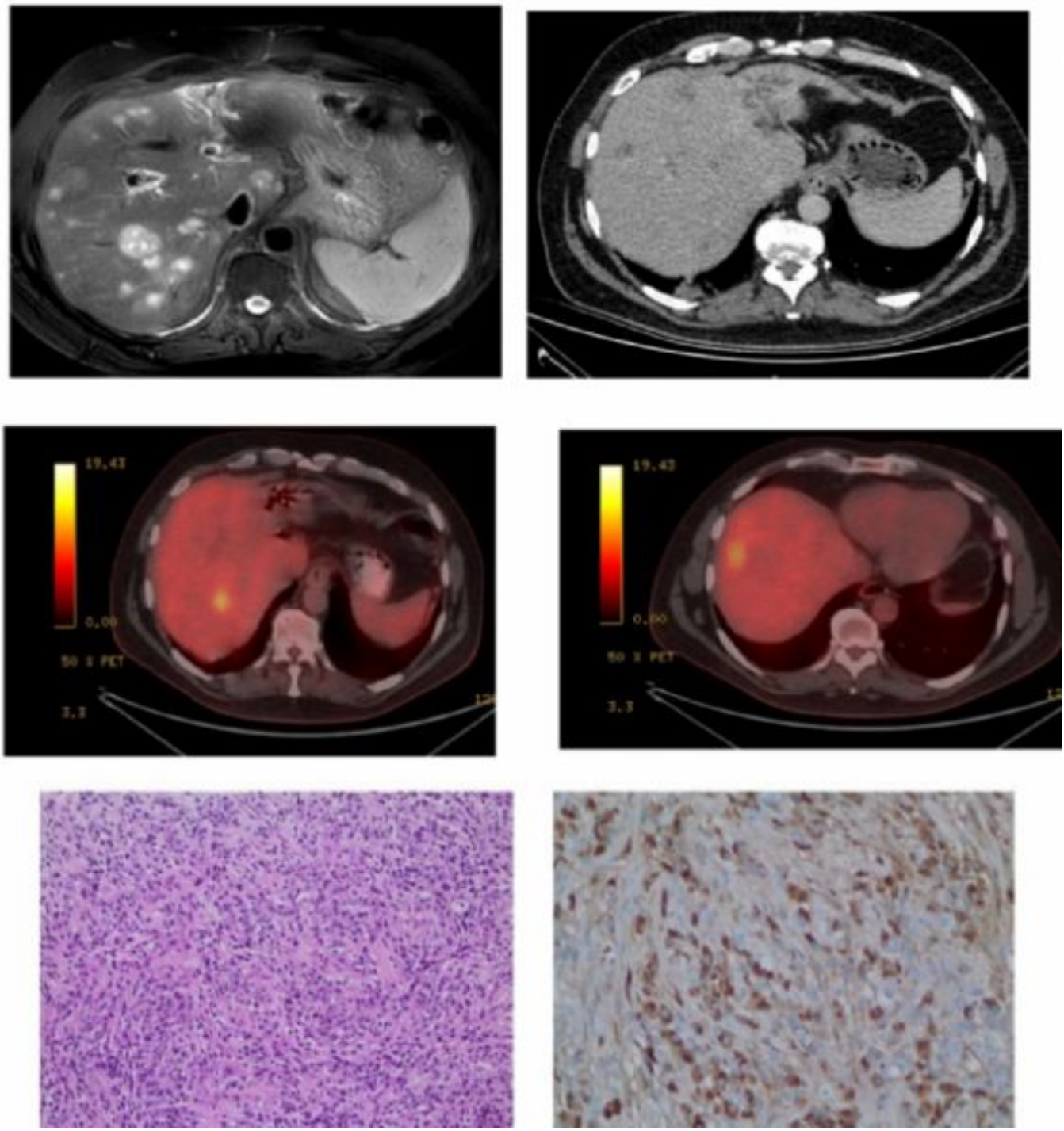

Batın MR: Karaciğerde kontrast tutan lezyonlar, Batın BT: Karacaiğerde hipodens lezyonlar; PET: Karaciğerde büyüğü 2.5 cm olan FDG tutan lezyonlar (SUVMAX:6.1), Patoloji: plazma hücre infiltrasyonu, IGG4/IG4 oranı

[EP-02]

Pankreatitin ötesinde: Peritoneal Karsinomatozis ile Birlikte Beklenmedik Bir High Grade İntestinal Lenfoma Tanısı

Fatih Emin Öztürk, Oğuz Atar, Celaleddin Herek, Kader İrak
Başakşehir Çam ve Sakura Hastanesi

Giriş: Yüksek dereceli B hücreli lenfoma, geniş bir klinik yelpazeye sahip agresif bir malignitedir. Karın ağrısı, bulantı ve kusma gibi semptomlar sık görülebilirken, başlangıçta akut pankreatit ile karıştırılmasınadirdir. Bu olgu, gastrointestinal şikayetleri olan hastalarda hematolojik malignitelerin de göz önünde bulundurulması gerektiğini göstermektedir.
Olgu Sunumu: 54 yaşındaki erkek hasta, dış merkezde akut pankreatit tanısı almış ve ileri tetkik amacıyla hastanemize sevk edilmiştir. Kasım 2024'te dış merkeze karın ağrısı, bulantı ve kusma şikayetleri ile başvurmuş, yapılan BT incelemesinde psödomiksoma peritonei şüphesi saptanmıştır. Acil servis başvurusunda hastanın devam eden karın ağrısı, bulantı ve kusma şikayetleri mevcuttu. Fizik muayenesinde defans ve rebound saptanmadı. Laboratuvar incelemelerinde amilaz ve lipaz değerleri normaldi. Kontrastlı batın BT'de pankreasta diffüz hacim artışı, heterojen parankim yapısı, peripankreatik yağ dokusunda yaygın heterojen alanlar ve bağırsak ansları çevresinde serbest sıvı artışı izlenmiş olup akut nekrotizan pankreatit olarak değerlendirildi. Klinik kötüleşme nedeniyle hasta yoğun bakım ünitesine interne edildi. Hastaya intravenöz sıvı desteği ve imipenem antibiyoterapisi başlandı. Takiplerinde toraks BT'de 9 cm plevral efüzyon tespit edilmesi üzerine göğüs cerrahisi tarafından toraks tüpü takıldı. Genel durumu düzelen hasta gastroenteroloji servisine devredildi. Takiplerde hastada asit geliştiği gözlemlendi ve enfeksiyon parametrelerinde artış saptandı. Enfeksiyon hastalıkları tarafından fluconazol ve teikoplanin tedavisi başlandı. Karın distansiyonu artan hastaya boşaltıcı ve tanısal parasentez uygulandı. Hastanın şikayetlerinin devam etmesi üzerine batın MRG çekildi. Batın MRG'de omentum ve mezenterde yaygın kalınlaşma, perihepatik ve perisplenik bölgede serbest sıvı ile multipl vertebra metastazları izlendi. Bulgular öncelikle peritoneal karsinomatoz lehine yorumlandı. Özofagogastroduodenoskopi ve kolonoskopi ile periton biyopsisi planlandı. Kolonoskopide çekum ve çıkan kolonda hiperemik, mukozası değişmiş, 2-3 cm boyutlarında lezyonlar tespit edildi. Asit sıvısı, omentum ve kolonoskopik biyopsilerden elde edilen örneklerde **yüksek dereceli B hücreli lenfoma** tanısı konuldu. Hastaya evreleme amacıyla PET-BT çekildi. PET-BT'de terminal ileumda yaklaşık 8.5 cm'lik kolon segmentini tutan, 2 cm düzensiz duvar kalınlığına ulaşan, yoğun patolojik FDG tutulumu gösteren kitlesel lezyon primer kolon kanseri lehine değerlendirilmiş, ayrıca bilateral plevral efüzyon, abdomende asit ve yaygın peritonitis karsinamatoza, aksiyel ve apendiküler iskelet sisteminde yaygın kemik ve kemik iliği metastazları eşlik etmektedir olarak değerlendirildi (Şekil 1). Hasta ileri tedavi amacıyla hematoloji servisine devredildi. Hematoloji kliniği tarafından R-EPOCH kemoterapi protokolü başlandı. Hastanın servis takibinde ürik asit, LDH ve kreatinin değerlerinin yüksekliği ile hipokalsemi gelişmesi nedeniyle tümör lizis sendromu tanısı konuldu ve intravenöz hidrasyon uygulandı. Ancak hastanın genel durumu giderek kötüleşti ve uygulanan tıbbi müdahalelere rağmen hasta ex oldu.

Tartışma ve Sonuç: Lenfomalar, gastrointestinal sistemi etkileyebilen hematolojik malignitelerdir [1].
Primer gastrointestinal lenfoma nadir görülmekle birlikte, sekonder tutulum daha yaygındır. Non-Hodgkin lenfomalar özellikle mide ve ince bağırsaklarda yaygın olarak görülürken, kolonik tutulum daha nadir izlenir. Lenfomanın gastrointestinal sistem tutulumunda karın ağrısı, kilo kaybı, bağırsak tıkanıklığı ve perforasyon gibi klinik bulgular gözlenebilir [2].
Bu olguda, hastanın akut pankreatit ön tanısı almasına rağmen ileri tetkikler sonucu yüksek dereceli B hücreli lenfoma tanısı alması, gastrointestinal semptomlarla başvuran hastalarda lenfoma gibi hematolojik malignitelerin de düşünülmesi gerektiğini göstermektedir. Gastrointestinal tutulumun saptanması genellikle endoskopik biyopsiler ve görüntüleme yöntemleri ile mümkün olmaktadır. Bu

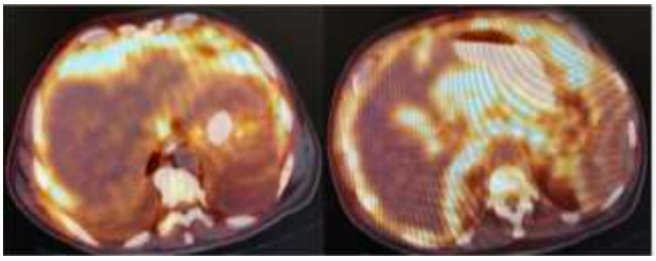

Şekil 1: Perihepatik, perisplenik, portal alanlarda patolojik FDG tutulumu nedenle, özellikle atipik klinik seyir gösteren vakalarda erken tanı için geniş kapsamlı tetkiklerin yapılması büyük önem taşımaktadır.

Anahtar kelimeler: Lenfoma, peritonitis karsinomatoza, pankreatit

KAYNAKLAR

1. 2. Sharma, B., Pavelock, N., Antoine, M., Shah, M., Galbraith, K., & Rawlins, S. (2019). Primary diffuse large B-cell lymphoma of the descending colon. *The American Journal of Medical Sciences, 358*(2), 164-167.
Yang, R., Lan, T., & Tong, H. (2023). Diffuse large B-cell lymphoma in large intestine presenting as multiple polypoid lesions. *Journal of Gastroenterology and Hepatology, 38*(7), 1123-1127.

[EP-03]

İntestinal obstrüksyona yol açan gastrik bezoar vakası

Memduh Şahin, Şule Poturoğlu, Ezgi Kafalı, Celalettin Herek, Süleyman Yıldırım, Kader Irak, Gökhan Güneri, Fatih Öztürk, Oğuz Atar, Recep Ayhan
Başakşehir Çam ve Sakura SUAM

Amaç: Bildiri özeti sunumumuzun amacı midede gözlenen bezoarların takip sürecinde intestinal obstrüksyon riski gelişimine dikkat çekmektir.
Olgu: Mide bezoarları, sindirilemeyen maddelerin (saç [trikobezoar] veya bitki lifleri [fitobezoar] gibi) midede birikmesiyle oluşan katı kitlelerdir. Bulantı, kusma ve karın ağrısı gibi semptomlara neden olabilirler ve genellikle görüntüleme veya endoskopi ile teşhis edilirler. Tedavi, ilaç kullanımı, endoskopik çıkarma veya ciddi durumlarda cerrahi müdahale içerebilir. 49 yaşındaki kadın hasta bulantı,mide ağrısı ve zaman zaman kusma şikayetleri ile gastroenteroloji kliniğine başvurmuş ve bu şikayetlerle Gastroskopik inceleme yapılmış. Gastroskopide midede 4 ve 5 cm'lik sert tarzda bezoar görünümleri tespit edilmiştir. Ek olarak aynı hastanın antrum bölgesinde ülser tespit edilmiş olup 2 seans halinde snare, timsah forceps ve yabancı cisim forceps ile kısmi olarak bezoar boyutları azaltılmıştır. Hasta 2 seans işlem sonrası tekrar karın ağrısı ve kusma şikayetleri ile Acil ünitesine başvurmuştur. Bu nedenle yapılan ayakta direkt karın grafisinde hava sıvı seviyeleri görülmüştür. Genel Cerrahi servisi tarafından izlenen hastaya N/G eşliğinde izleme alındı. Abdominal tomografi incelemesinde aynı şekilde hava sıvı seviyeleri tespit edildi. Takibinde yapılan ayakta batın grafi filmlerinde ileus görünümü düzelen hasta genel cerrahi servisinden taburcu edildi.
Sonuç: Gastrik bezoar vakalarının takibinde yapılan kısmi bezoar parçalanmalarında ileus tablosu gelişme ihtimali vardır. Bu nedenle bezoarı tam alınamayan ve kısmi parçalanma uygulanan vakaların ileus gelişme riskine karşı yakın takip kntrolü gereklidir

Anahtar Kelimeler: Bezoar, İleus, Gastrik

Resim 1.

Gastrik Bezoar Görüntüsü

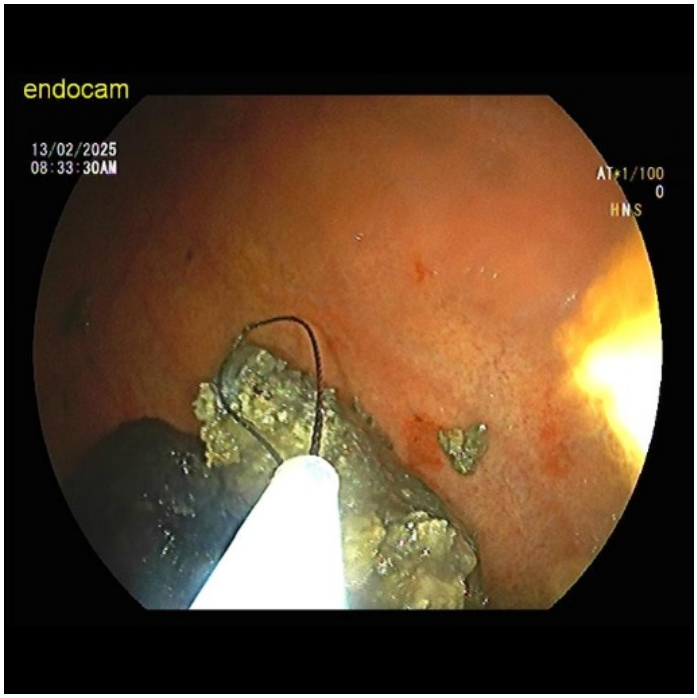

[EP-04]

Şaşırtan Nadir Bir Varyasyon

Meryem Ekşi[1], Cansu Erel Gezegen[2], Fazıl Besimi Ağargün[3], Aslı Çiftçi Örmecibaşı[3]
[1]İstanbul Eğitim ve Araştırma Hastanesi, İç hastalıkları Ana Bilim Dalı, İstanbul
[2]Başakşehir Çam ve Sakura Şehir Hastanesi, İç hastalıkları Ana Bilim Dalı, İstanbul
[3]İstanbul Üniversitesi Tıp fakültesi, Gastroenterohepatoloji Ana Bilim Dalı, İstanbul

Karaciğer loblarındaki anatomik varyasyonlar nadir görülse de klinik açıdan önemli zorluklar yaratabilir. Bunlardan biri de "kunduz kuyruğu karaciğeri"dir. Bu varyasyonda, karaciğerin sol lobu dalağa doğru uzanır ve hatta dalağı çevreleyebilir. Ultrason ve tomografi gibi görüntüleme yöntemlerinde, dalak ve karaciğerin ekojenitesinin benzer olması, yanlış tanılara yol açabilir. Özellikle perisplenik kanama veya dalakta subkapsüller hematom gibi durumlarla karışabilir.23 yaşında tip 1 diyabetes mellitus tanılı kadın hasta, karın ağrısı nedeniyle acil servise başvurdu. Diyabetik ketoasidoz tanısıyla yatırıldı. Fizik muayenesinde, yumuşak ve ağrısız karaciğer kot altında 1 cm palpe edildi. Abdomen BT'de, sol lobun dalağa uzandığı raporlandı. Hepatomegali etyoloji araştırmasında karaciğer enzimleri, INR, hemogram, elektrolitler, otoimmün hepatit ve enfeksiyon serolojisi normaldi. Gaucher hastalığı için glukoserebrosidaz enzimi normal bulundu. Hepatomegaliye neden olacak bir patoloji saptanamadı. Literatür taramasında, hastanın nadir görülen "kunduz kuyruğu karaciğeri" varyasyonuna sahip olduğu belirlendi. Kunduz kuyruğu karaciğeri, özellikle travma öyküsü olan hastalarda dalak hasarı ile karıştırılabilir. Görüntüleme yöntemleri yanıltıcı olabilir ve yanlış tanılar nedeniyle gereksiz invaziv girişimler yapılabilir. Bu durum, cerrahi ve girişimsel işlemler sırasında komplikasyonlara yol açabilir. Ayrıca, tip 1 diyabetes mellituslu hastalarda, hepatomegali nedenlerinden biri olan Mauriac sendromu da ayırıcı tanıda düşünülmelidir.

Anahtar Kelimeler: *Tip 1 Diyabetes Mellitus, Hepatomegali, Karaciğer anatomik varyasyonları*

Resim 1: Abdomen MRI, aksiyel kesit.

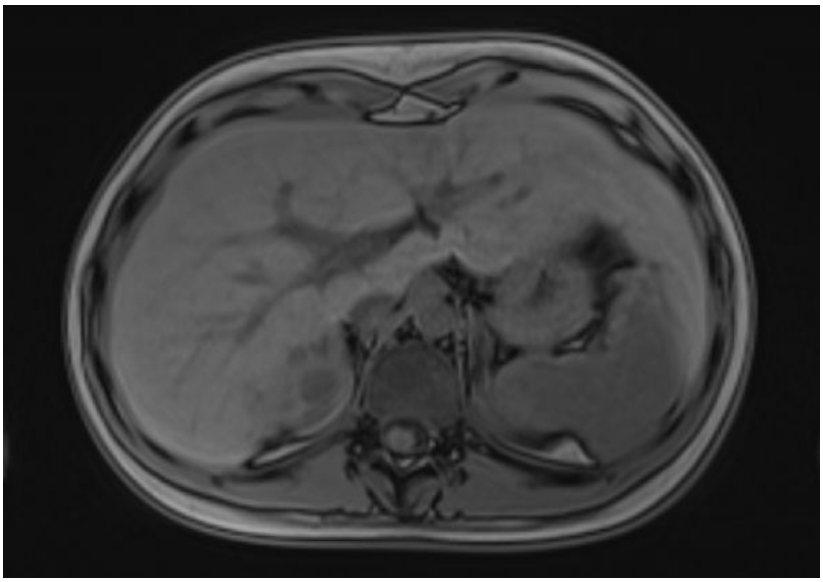

[EP-05]

Üst Gastrointestinal Sistem Tutulumuyla Tanı Alan Crohn Olgusu

Püren Metin[1], Sami Çifçi[2], Şule Poturoğlu[2]
[1]Başakşehir Çam ve Sakura Şehir Hastanesi, İç Hastalıkları Anabilim Dalı
[2]Başakşehir Çam ve Sakura Şehir Hastanesi, Gastroenteroloji Kliniği

Giriş: Crohn hastalığı, bir inflamatuar bağırsak hastalığı olup ağızdan perianal bölgeye kadar, sıklıkla distal ileum ve proksimal kolonda, segmental, yama tarzında, transmural tutulum tarzında görülmektedir. Nadiren üst gastrointestinal sistemi etkiler, bu grupta da en sık mide ve distal duodenumun etkilendiği bilinmektedir. Genetik olarak yatkın kişilerde çevresel faktörler ve değişmiş bağırsak mikrobiyotasının yol açtığı doğal ve kazanılmış bağışıklık yanıtlarında disregülasyonlar Crohn hastalığına sebep olabilmektedir. Burada seyrek görülen üst gastrointestinal sistem tutulumuyla Crohn tanısı alan olgu sunulmaktadır.

Olgu: 19 yaşında erkek hasta aylardır devam eden bulantı kusma, 30 kilogram kaybı ve kabızlık şikayetleriyle ve akut faz reaktanlarının yüksekliğiyle malignite ve inflamatuar barsak hastalığı araştırılırken yapılan üst gastrointestinal sistem endoskopisinde duodenum 2.kıtaya dönüşte darlık tespit edildi. Kolonoskopide patolojik bulguya rastlanmadı. Oral ve intravenöz kontrastlı çekilen tomografisi "Duodenumda özellikle 2. ve 3. segmentlerinde düzensiz duvar kalınlaşması ve lümende belirgin daralma dikkati çekmiştir. Görünüm paterni daha çok duodenal strüktürü düşündürmekle beraber duodenal kökenli kitle lezyonu ekarte edilemez." şeklinde raporlandı. Sitomegalovirüs için alınan doku ve kan örnekleri negatif saptandı. Manyetik rezonans enterografisinde duodenum 2-3. seviyede diffüz kalınlık artışı izlendi. (Duodenit?) Duodenal tutulumun değerlendirilmesi için çekilen Pozitron Emisyon Tomografisinde pilor distali ve duodenumda izlenen özellikle 2. kıta düzeyinde belirginleşen duvar kalınlaşma sahalarında yoğun Florodeoksiglukoz (FDG) tutulumu izlendi. (Maksimum Standartlaştırılmış Alın Değeri, SUVmax:7.2). Kusması devam eden hastaya nazojejunal tüp takmak için tekrarlanan endoskopisinde pilor ağzından itibaren tünel şeklinde ileri derecede ödemli ve kabarık mukoza ile kaplı görüldü. Duodenum 1. ve 2. kıtada lineer ülserasyonlar mevcuttu. 3. kıtaya ve ilerisine geçildi, rehber tel atılarak nazojejunal tüp yerleştirilmeye çalışıldı ancak başarılı olunamadı. Mideden alınan ilk biyopside kronik aktif gastrit, lamina propriada non-nekrotizan granülom benzeri yapı, duodenumda eozinofilleri de içeren şiddetli, aktif, diffüz, kronik duodenit, yaygın gastrik metaplazi görüldü. Crohn üst gis tutulumu ön tanısıyla hastaya 40 mg/gün prednizolon ve azatioprin başlandı. Tedavinin 13. gününde kontrol endoskopisinde; bulbus apeksinde daha önce izlenen ülsere alanların epitelize olmaya başladığı, çapının küçüldüğü görüldü. Bulbus apeksinde ödem halen mevcut ve endoskopun geçişine izin vermemekteydi. Prednizolon tedavisine yanıtlı, oral alımı düzelen, yatışı süresince yaklaşık 4 kilogram alan hasta, üst gastrointestinal sistem tutulumlu Crohn tanısıyla ayaktan takibine devam edilmek üzere taburcu edildi. Genç erkek Crohn hastası olması nedeniyle yüksek riskli kabul edilerek infliximab hastanın tedavisine eklendi. Poliklinik kontrollerinde oral alım iyiydi, karın ağrısı, ishal ve hematokezya tariflemedi.

Sonuç: Crohn hastalığının üst gastrointestinal sistem tutulumuyla karşımıza gelmesi seyrek görülen bir durum olup yakın takip ve agresif tedavi yaklaşımları gerektirebilmektedir. Bu olguda da infliximab tedavisine erken aşamada başlanmıştır.

Anahtar Kelimeler: Crohn hastalığı, İnflamatuar bağırsak hastalıkları, Üst gastrointestinal sistem tutulumu

Endoskopi

Endoskopi görüntüleri

[EP-06]

Epstein-Barr virusu infeksiyonuna bağlı bir akut kolestatik hepatit olgusu

Elif Yorulmaz[1], Kadriye Yavuz Özönder[2], Okan Katı[1], Yavuz Çınar[1], Ayfer Serin[1]
[1]Sağlık Bilimleri Üniversitesi, Bağcılar Eğitim ve Araştırma Hastanesi, Gastroenteroloji Kliniği, İstanbul
[2]Sağlık Bilimleri Üniversitesi, Bağcılar Eğitim ve Araştırma Hastanesi, İç Hastalıkları Ana Bilim Dalı, İstanbul

Amaç: Epstein-Barr virusu (EBV) ateş, boğaz ağrısı, lenfadenopati (LAP) ve periferik kanda atipik lenfomonositozla karakterize infeksiyöz mononükleoz tablosuna neden olur. Karaciğer fonksiyon testlerinde yükselme sıklıkla görülse de, ikterik hepatit ve fulminan hepatik yetmezlik nadirdir. Biz burada EBV ilişkili bir kolestatik hepatit vakasını sunmayı amaçladık.
Olgu: On sekiz yaşında erkek hasta 1 hafta önce başlayan halsizlik, bulantı, kusma, boğaz ağrısı ve ateş şikayetleri ile acil servise başvurmuş ve üst solunum yolu enfeksiyonu ön tanısı ile amoksisilin klavulonik asit ve parasetamol tedavisi verilmiş. 2 gün önce şikayetlerine sarılık eklenmesi üzerine hastanemize başvurmuş. Fizik muayenede; Ateş: 37,9°C, sağ üst kadranda hassasiyet, skleralar ve tüm vucutta sararma, tonsiller hiperemik ve hipertrofikti. Ön servikal üçgende bilateral LAP, sol arka üçgende 1 adet LAP ve inguinal LAP +/- izlendi. Laboratuar incelemesinde; AST:305 U/L, ALT:638 U/L, ALP:832 U/L, GGT:480 U/L, total bilirubin:5.5 mg/dl, direkt bilirubin:4.2 mg/dl, lenfosit:14400 UL, CRP:25 mg/dl olarak saptandı. Abdominal ultrasonografi: Karaciğer uzun aksı 181 mm ölçülmüş olup, karaciğer ekosu hafif heterojen görünümde, dalak boyutu 150 mm olarak değerlendirilmiştir. Boyun ultrasonografi:Sol servikal zincirde büyüğü 24x16 mm boyutunda yağlı hilusu silinmiş kanlanması artmış çok sayıda LAP izlendi. Sağ servikal zincirde büyüğü 36x12 mm boyutunda çok sayıda bazılarının yağlı hilusu silinmiş bazılarının yağlı hilusu incelmiş reaktif LAP izlendi. Üst batın MR-MRCP incelemesinde karaciğer vertikal uzunluğu 14 cm olup homojen görünümde, dalak normal boyut ve yapıda yorumlandı. Periferik yaymada lenfositoz mevcuttu ve atipik lenfositler görüldü. EBV EBNA IgM: pozitif, EBV EBNA IgG: negatif, EBV VCA IgM: pozitif, EBV VCA IgG: pozitif olup diğer hepatit serolojileri negatif saptandı. Öyküsünde mantar, alkol, bitkisel ürün kullanımı gibi başka bir etiyolojik neden bulunmayan hastada EBV kolestatik hepatiti düşünüldü. Poliklinik takiplerinde karaciğer fonksiyonel testleri normal saptandı.
Sonuç: Üst solunum yolu enfeksiyonu semptomları ile başvuran anormal karaciğer fonksiyon testleri saptanan hastalarda EBV kolestatik hepatiti ayırıcı tanıda düşünülmelidir. Fulminan hepatik yetmezlik ise nadiren görülebilir.

Anahtar Kelimeler: Atipik lenfositoz, Lenfadenopati, Kolestatik hepatit

ORGANİZASYON SEKRETERYASI

D Event Turizm Organizasyon
İçerenköy Mah. Çayır Cad. No:5/25
Bay Plaza Kat:12 Ataşehir – İstanbul
+90 216 573 18 36
kongre@devent.com.tr
www.devent.com.tr

www.capagastro2025.org